

Komplexní rehabilitační péče po ztrátovém poranění dětské ruky

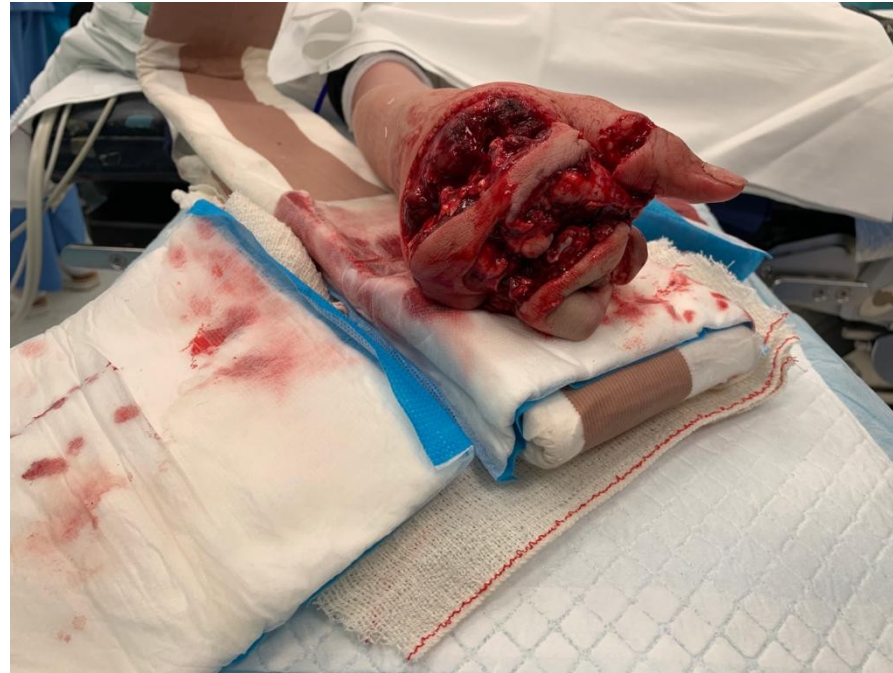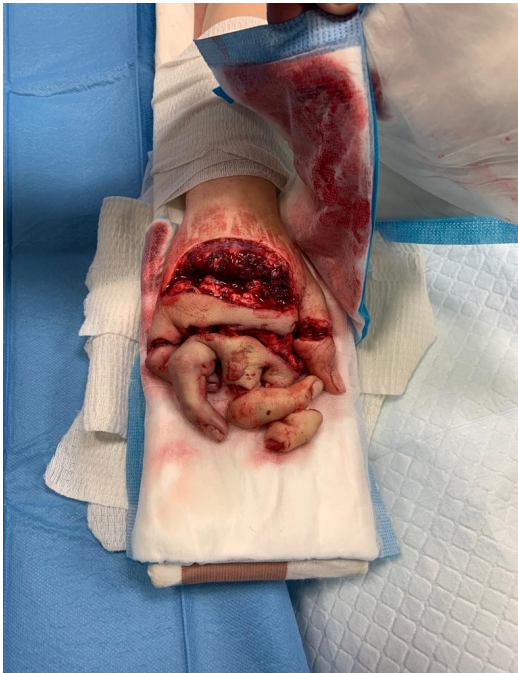Martina Korduliaková
Mariana Zádrapová

Klinika rehabilitačního a tělovýchovného lékařství
FN Ostrava a LF OU



Úvod do problematiky

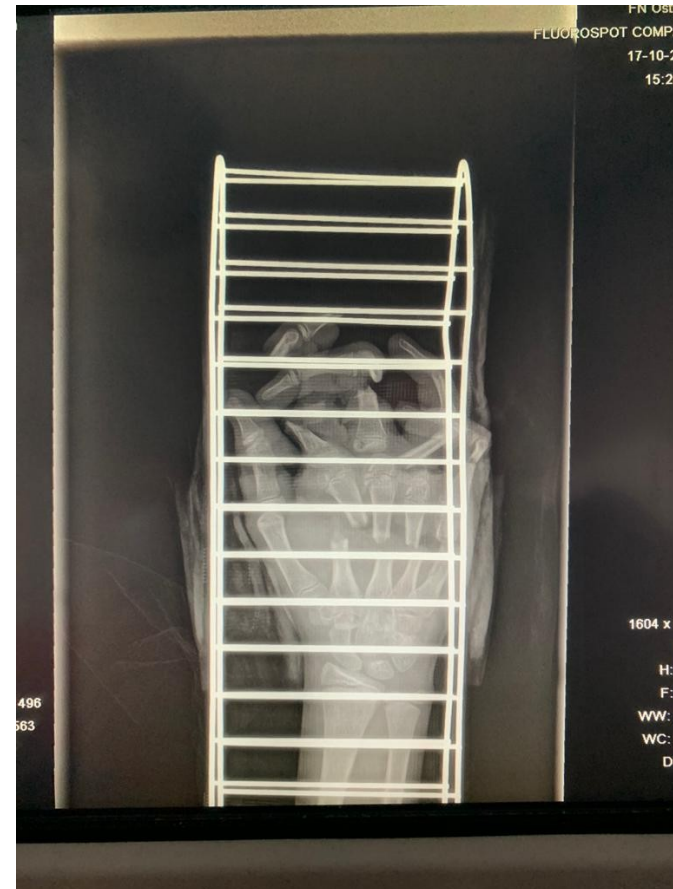Kazuistika 11leté slečny po drtivém poranění pravé dominantní ruky elektrickým mlýnkem na maso ze dne **17.10. 2020**



Kazuistika – chirurgická léčba

Dg. úrazu

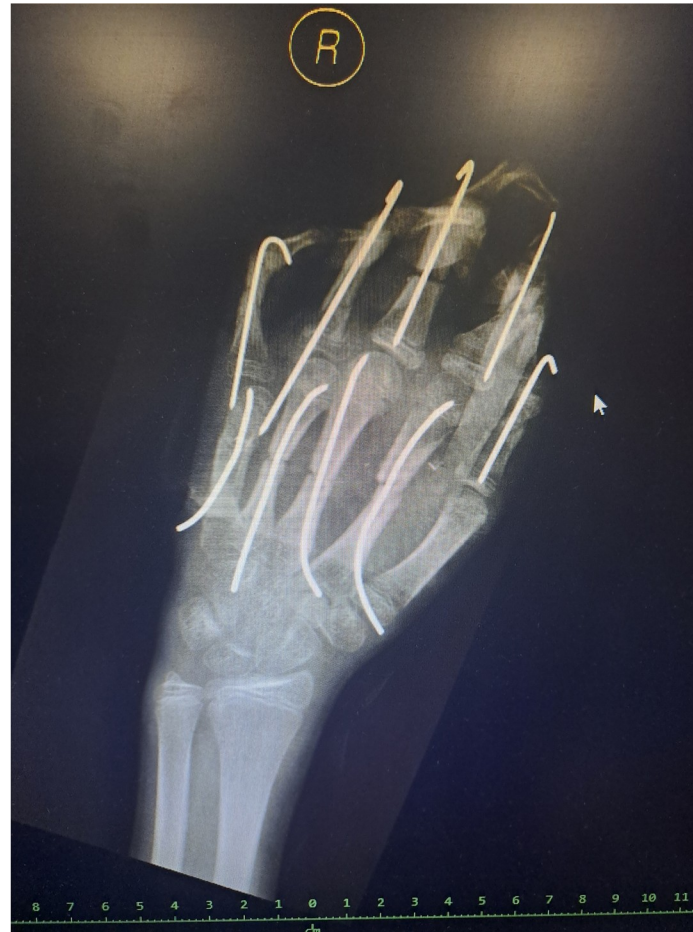- Stp. dilacerationem/devastationem manus l.dx. gravis
- Stp. Fr. MTC II. – V.manus l.dx disloc. comm. aperta gr. III.-IV.
- Stp. Fr. phalangis prox. II.-V. disloc.comm.aperta II.-V.
- Stp. Fr. phalangis prox. pollicis
- Amputatio digiti II in phal. prox.
- Semiamputatio dig. III, IV, V. in phal. prox
- Laesio extenzorum dig. II-V
- Semilaesio flexorum dig. II-V



Kazuistika – chirurgická léčba

Operace : 17. 10. 2024

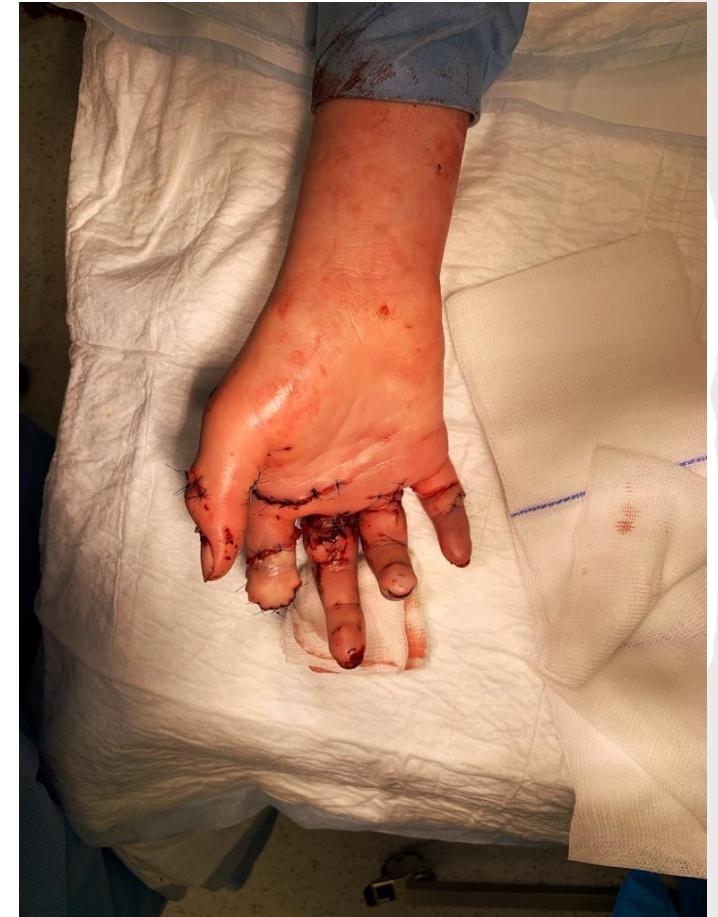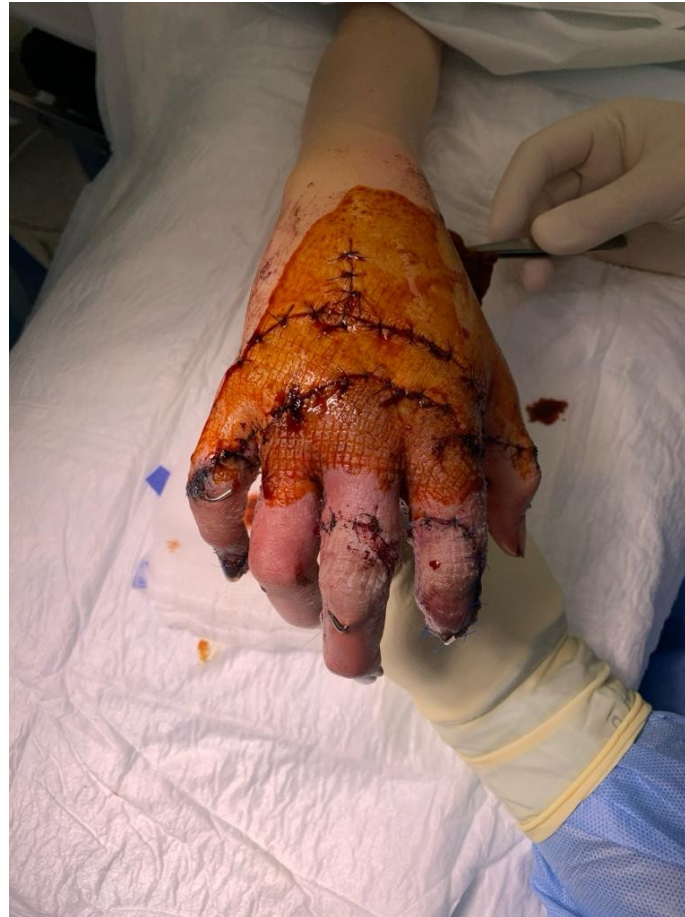- Revisio, repositio, osteosynthesis intramedullaris MTC II.-V. sec. Kirschner adaptiva
- Osteosyntéza II.- V. prstu v zákl. článku
- Revaskularizace/replantace II.-V. prstu
- Revaskularizace palce
- Sutura extenzorů v zónách IV.V. VI.
- Sutura flexoru V. prstu
- Sutura dig. arterií II.-V. prstu
- Sutura žil II.-V. prstu
- Sutura žil dorza ruky
- Sutura dig. nervů



Kazuistika – chirurgická léčba

Operace : 17. 10. 2024

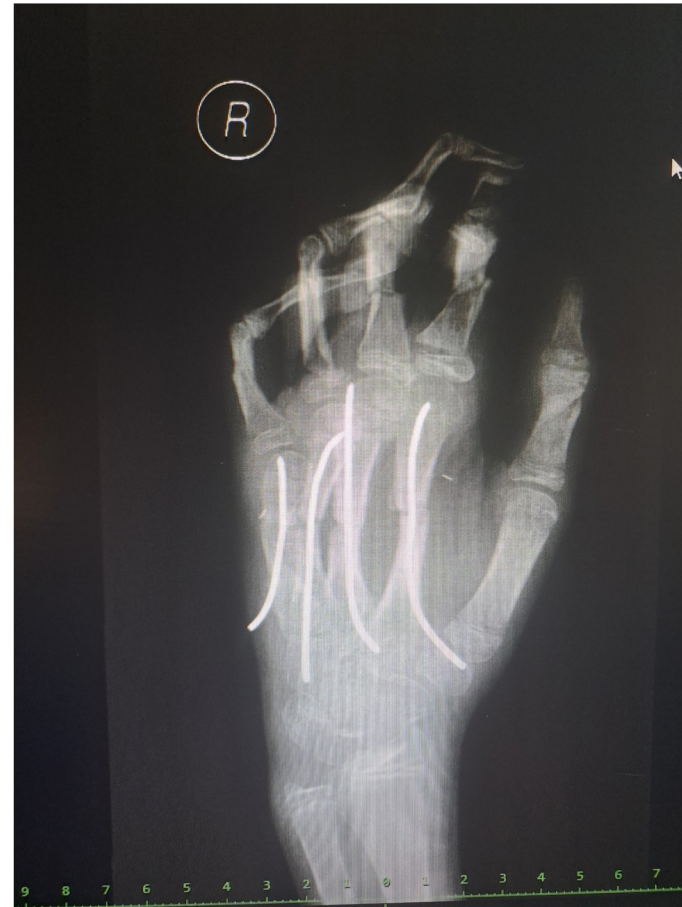- Revisio, repositio, osteosynthesis intramedullaris MTC II.-V. sec. Kirschner adaptiva
- Osteosyntéza II.- V. prstu v zákl. článku
- Revaskularizace/ replantace II.-V. prstu
- Revaskularizace palce
- Sutura extenzorů v zónách IV.V. VI.
- Sutura flexoru V. prstu
- Sutura dig. rterii II.-V. prstu
- Sutura žil II.-V. prstu
- Sutura žil dorza ruky
- Sutura dig. nervů



Kazuistika – chirurgická léčba

26. 11. 2020

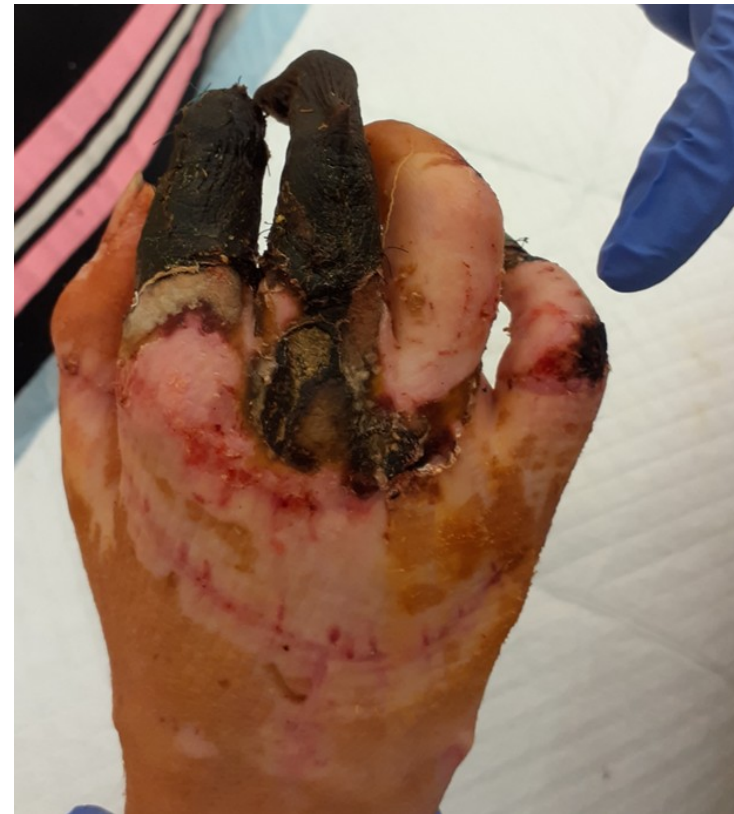Nekrektomie, odstranění K
drátů phalangů



Kazuistika – chirurgická léčba

14. 12. 2020

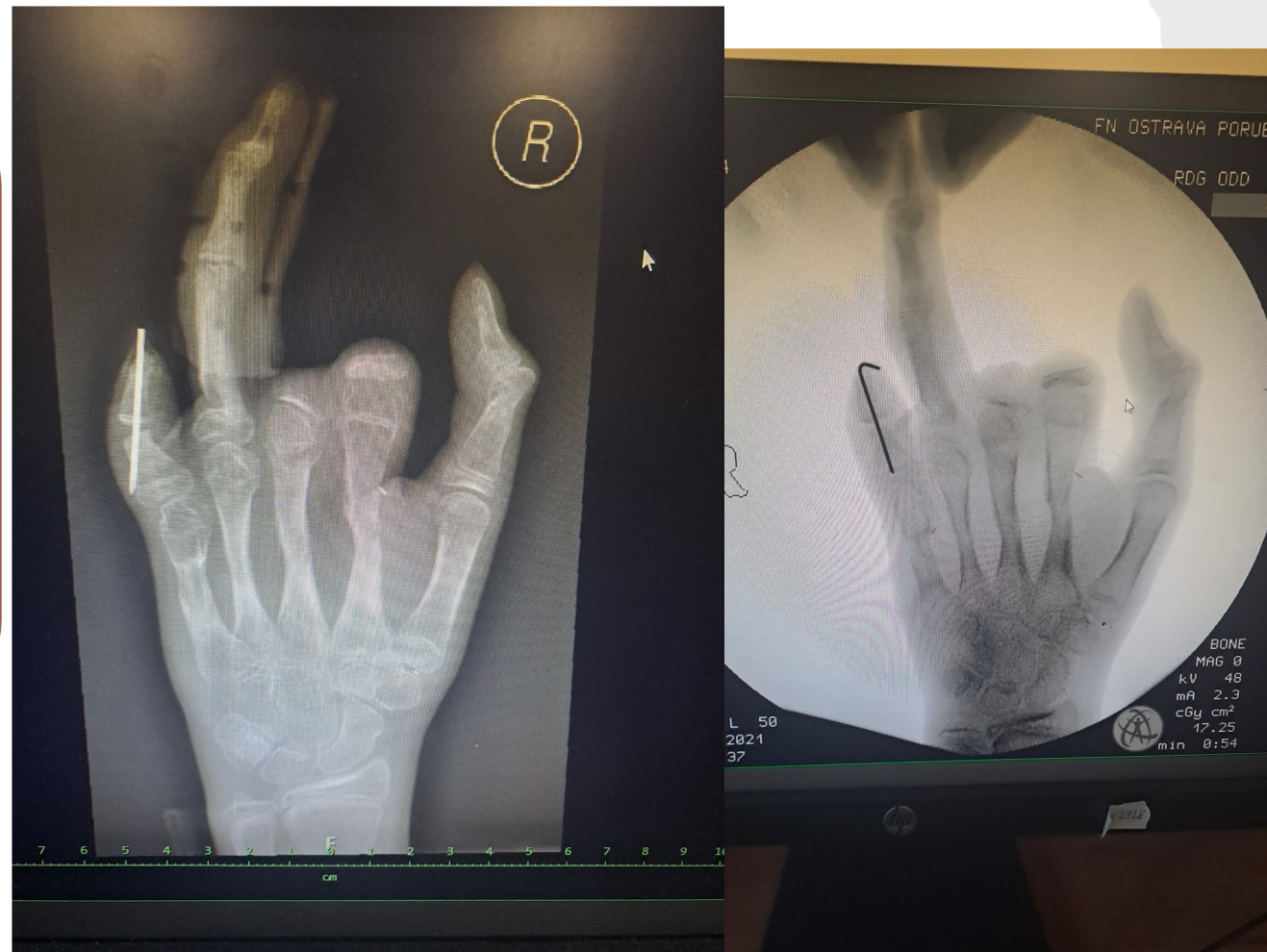Nekrektomie PHK, amputace nekrotického malíku ve středním kloubu, amputace nekrotického II. a III. prstu v základních článcích.



Kazuistika – chirurgická léčba

21.1. 2021

Extrakce metalli II.-V.MTC,
provedena déza PIP kl.
malíku, redresment +
indikována redresní extenční
dlaha pro IV. prst.

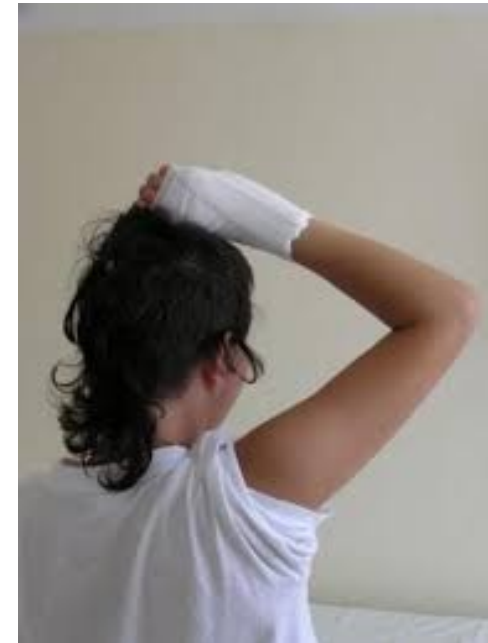

Kazuistika – rehabilitační ošetřovatelství

V pooperačním období – do řízené rehabilitace indikované ošetřujícím lékařem.

Sádrová dlaha - individuální dle stavu ruky a vnitřních fixátorů.

Protitokové polohování ruky - celé horní končetiny.



Kazuistika – fyzioterapie, ergoterapie

RHC indikována ošetřujícím lékařem

- Fyzioterapie
- Ergoterapie
- **Vstupní vyšetření 1. 12. 2020**

Dívka 11 let

NO: polytrauma akra PHK, dominantní končetiny

OA: bez sledování

RA: nevýznamná

SA: žákyně ZŠ, 5. třída, žije s rodiči v RD

PA: /

FA: bez trvalé medikace

AA: neuguje

Abusus: /

Kazuistika – vstupní vyšetření

Objektivní vyšetření: dívka orientovaná, spolupracující, samostatně vertikalizuje, chůze bez KP, akrum PHK sterilně kryto na ochranné dlaze, k vertikalizaci používá závěsný šátek.

Chůze rytmická bez souhybu PHK pro imobilizaci a odlehčení v šátku.

Celkově vadné držení těla s kyfotizací hrudní páteře a předsunem hlavy, protrakce ramen, antalgicky více vpravo. Schopna korekce.

LHK: hybnost plně funkční, bez poruch čítí

PHK: dominantní K, flekčně pronační držení lokte a předloktí, hybnost ramenního pletence, HS, lokte plně funkční, pronosupinace: hybnost do 2/3 ROM, prox. bez poruch čítí, RC a akrum afunkční – dále viz. vyšetření ergoterapeutem.

DKK: hybnost plně funkční, bez poruch čítí

Kazuistika – cíle fyzioterapie

- Prevence sekundárních změn vlivem inaktivity, TEN
- Aktivace pro celkovou kondici a mobilitu, správné držení těla, udržení svalového tonu a SS
- Udržení aROM intaktních kloubů a SS ramenního pletence, PHK
- Edukace maminky o správném pohybovém režimu, polohování a režimových opatřeních

Fyzioterapie pouze formou jednorázové edukace dívky a maminky.

Předána do péče ergoterapeuta.

Kazuistika – vstupní vyšetření ergoterapeutem

Subjektivní vyšetření: pacientka uvádí občasné mírné bolesti akra PHK, čítí : v oblasti palce N, IV. prst téměř anestezie, V. prst: výrazná hypestezie, oblast dlaně a dorza ruky s hypestezií, pravačka,

Status praesens: pacientka orientována místem, časem a osobou, lucidní, komunikující, spolupracující, motivována pro rehabilitaci, pravačka

Mobilita: plně mobilní

ADL: PHK zapojuje do ADL minimálně

Celková hygiena – probíhá ve sprše, používá pouze LHK

Základní hygiena – zvládne si umýt zuby a aplikovat pastu, umýt si obličej a učesat vlasy, to vše LHK

Sycení – lžící v LHK

Oblékání – zvládá částečně, nutná dopomoc při zapínání knoflíků

Kazuistika – vstupní vyšetření ergoterapeutem

Objektivní vyšetření: částečně soběstačná kompenzací LHK, při vertikalizaci PHK na šátku, PHK: akrum - sterilní krytí II. – III. A V. prstu od PIP kl., K dráty II. – V. prstu metakarpu, otok dlaně, jizva na dorzu ruky zhojena, omezeně posunlivá.

Palec : pasivní hybnost omezena o 1/3 pohybu ve všech kloubech, náznak aktivního pohybu v MCP a IP kl, opozice naznačena -5cm

II. III. prst: výrazná tuhost, nekrotické zbarvení, pasivní + aktivní pohyb 0

IV. prst : ve 100st. flexi v PIP, MCP+ DIP v extenzi, pasivní pohyb minimální, diskrétně náznak aktivního pohybu v MCP kl.

V. prst: ve 100st. flexi v PIP, MCP+ DIP v extenzi, pasivní pohyb minimální v MCP

Rameno, loket, předloktí, RC kloub: volné, funkční aktivní rozsahy

Akrum LHK nefunkční pro veškerý úchop, jen lehce naznačí pro hrubý úchop palce IV. prst, pouze přidržovací funkce pomocí tlaku předloktí k podložce v rámci bimanuálního úchopu.

Kazuistika – cíle ergoterapie

- Prevence sekundárních změn vlivem inaktivity
- Udržení hybnosti celé PHK
- Statické a funkční polohování akra
- Redukce otoku PHK
- Péče o jizvy
- Snaha o reedukaci pasivní a aktivní hybnosti zachovalých struktur akra

Kazuistika – cíle ergoterapie

- Reeducace percepce akra
- Podpora nejvyššího stupně soběstačnosti
- Facilitace úchopové funkce ruky
- Implementace kompenzačních strategií pro instrumentální ADL pomocí LHK
- Edukace o režimových opatřeních a autoterapii, pacientky i maminky, dalších rodinných příslušníků
- Edukace o využití kompenzačních pomůcek ke zvládnutí bimanuálních úchopů

Kazuistika – intervence ergoterapeuta

- Nácvik správného polohování PHK během dne s využitím dlahovacích, polohovacích pomůcek a materiálů
- Protiotoková terapie, míčková facilitace molitanovým míčkem, prvky lymfatické masáže, lymfatické tejpování
- Měkké a mobilizační techniky akra dle stavu hojení tkání ruky
- Tlaková masáž jizev a jejich okolních tkání, aplikace tejpů na jizvy
- Facilitace popř. otužování exterocepce : palpací a dotekem terapeuta, využití molitanových míčků, kartáčků, pomůcek různých struktur, elektrického zubního kartáčku, Su-jok masážního prstenu.
- Pasivní cvičení zachovalých kloubů a struktur akra

Kazuistika – intervence ergoterapeuta

- Semiaktivní a aktivní cvičení dle svalové síly pro udržení a zlepšení funkce ruky a celé PHK s využitím pomůcek, např. terapeutická hmota..
- Cvičení v představě k zachování somatognozie oblasti ruky a prevenci Fantomových bolestí
- Nácvik modifikace úchopu pro možnost přidržovací funkce PHK v rámci bimanuálního úchopu pro ADL s využitím kompenzačních pomůcek
- Nácvik funkčního obratného úchopu pro změnu dominance na LHK především pro sebesycení, hygienu a grafomotoriku

Kazuistika – ambulantní RHC

Ambulantní rehabilitace – zahájena 29. 12. 2020

- Vyšetřena rehabilitačním lékařem a indikována terapie:
 - Pokračování ergoterapie
 - VAS 07 na pahýly II., III., V. prstu 2-3x v týdnu /přístroj pro bezkontaktní elektroterapii/
 - Laser na zhojené jizvy akra 2-3x v týdnu
- ❖ 21. 1. 2021 Provedena extrakce kovového materiálu IV. prstu, provedena déza PIP kl. malíku, indikována redresní extenční dlaho pro IV. prst.

Kazuistika – ambulantní RHC

Doplnění cílů ambulantní rehabilitace

- Zkvalitnění funkčního dlaňového úchopu a úchopu palec – IV. prst
- Využití polohovacích dlah ke zlepšení pasivní i aktivní hybnosti zachovalých struktur akra
- Edukace o možnostech využití kompenzačních pomůcek pro plnou soběstačnost, např. kuchyňské prkénko s bodci, fixační pásky pro kvalitnější silový úchop PHK, protiskluzové podložky, nástavce pro hrubší úchop drobných předmětů k bimanuální manipulaci.....

Kazuistika – ambulantní RHC

19. 5. 2021 ambulantní rehabilitace ukončena lékařem

Závěr vyšetření ergoterapeuta:

- Pacientka samostatně mobilní, soběstačná se snahou o plné funkční zapojení akra PHK s využitím vytvořených vlastních kompenzačních strategií. Adaptovala se na změnu část. dominance z PHK na LHK
- PHK: bez zjevného otoku, lehká hypotrofie předloktí -0,5cm, hypotrofie oblasti ruky -1,5cm
- Jizvy akra zhojeny, částečně posunlivé.
- Čítí: přetrvává mírná hypestezie dist. od jizvy na dorzu ruky, na ulnární straně palce a IV. prstu, dlaň bez výpadku.
- Palec a IV. prst přetrvávají v semiflekčním postavení pro afunkci extenzorů, V. prst déza.
- Možný úchop v opozici palce a IV. prstu pro schopnost manipulačního silového úchopu. Akrum s ohledem na závažnost postižení a limity zachovaných struktur maximálně funkční.
- Doporučení: nadále pokračovat v autoterapii v zavedeném režimu v domácím prostředí dle edukace

Kazuistika – výstupní vyšetření

ADL – PHK již plně zapojuje do ADL

Celková hygiena – probíhá ve sprše, PHK již běžně zapojuje

Základní hygiena – zvládne si PHK umýt zuby a aplikovat pastu, umýt si obličej a učesat vlasy

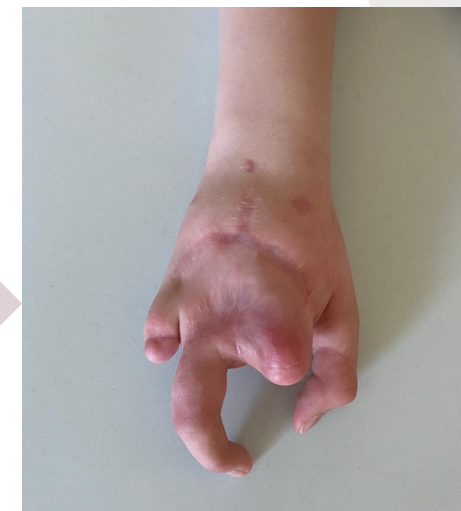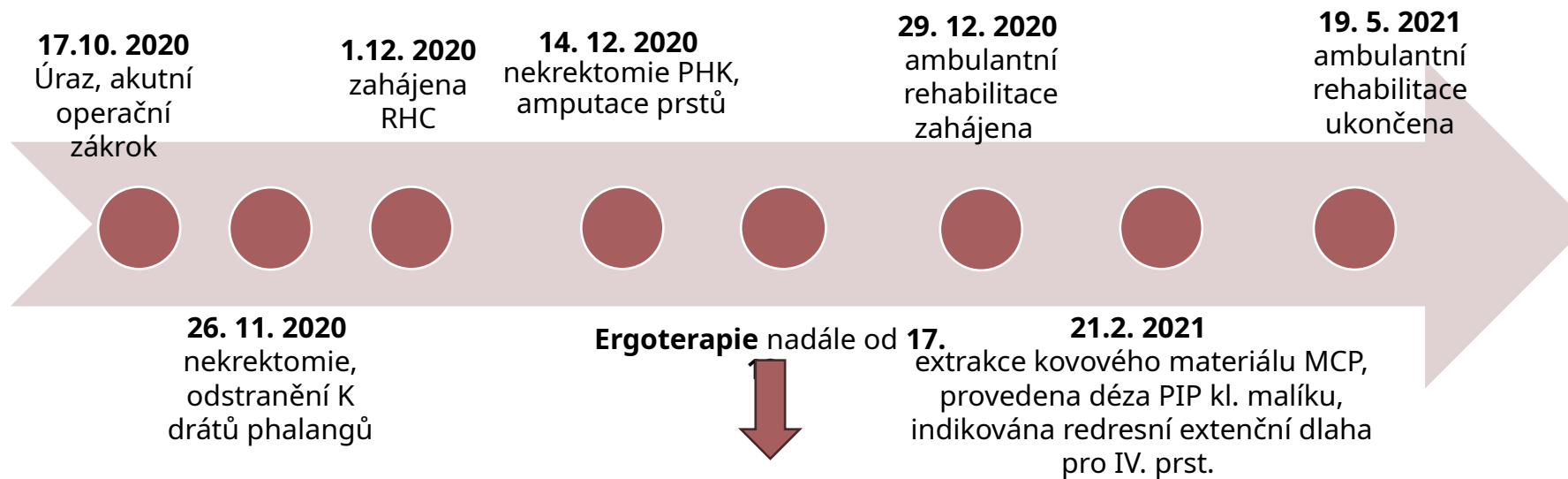
Sycení – příborem, zapojí obě HK

Oblékání – zvládá samostatně

WC – kontinentní, hygiena PHK

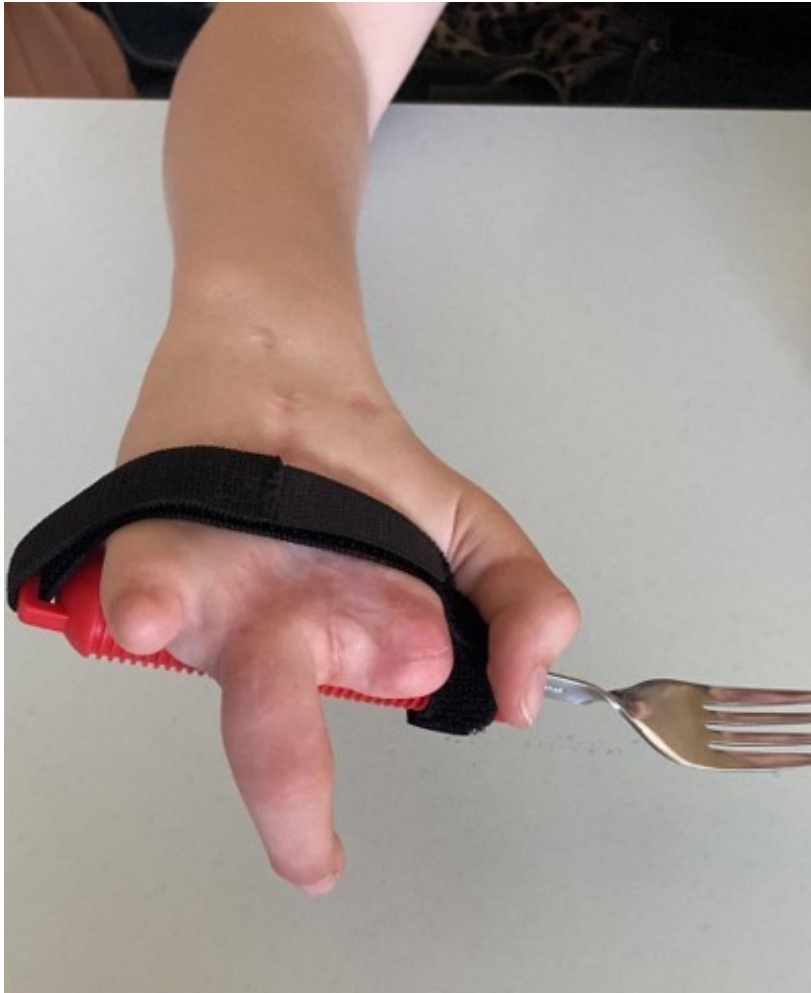iADL – zvládá manipulaci s telefonem PHK

Kazuistika – chirurgická léčba, ergoterapie

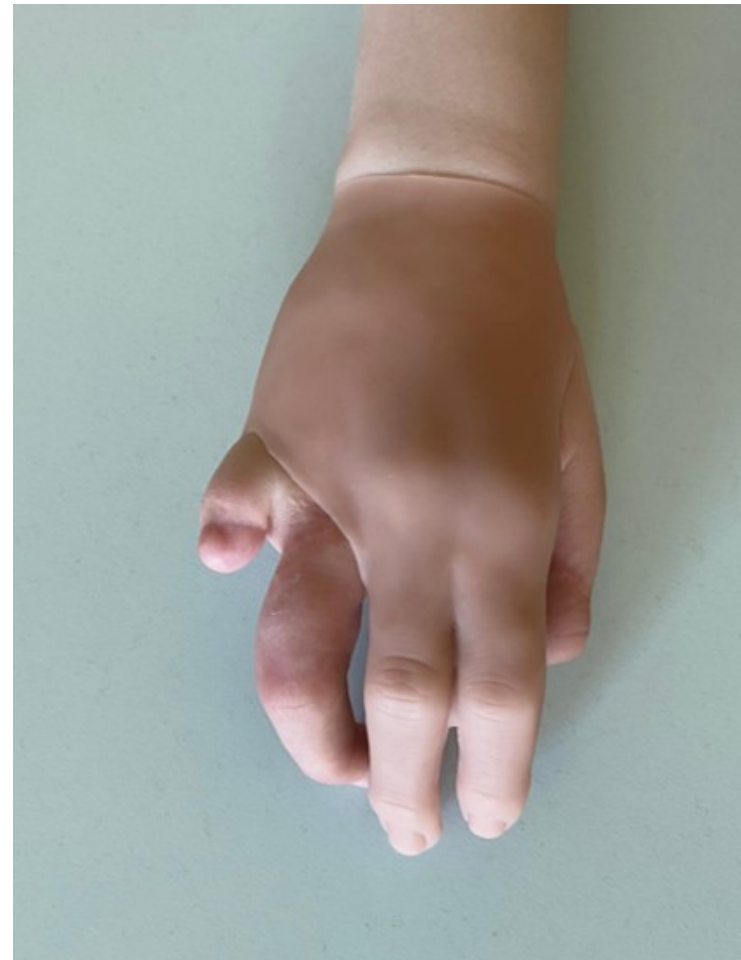
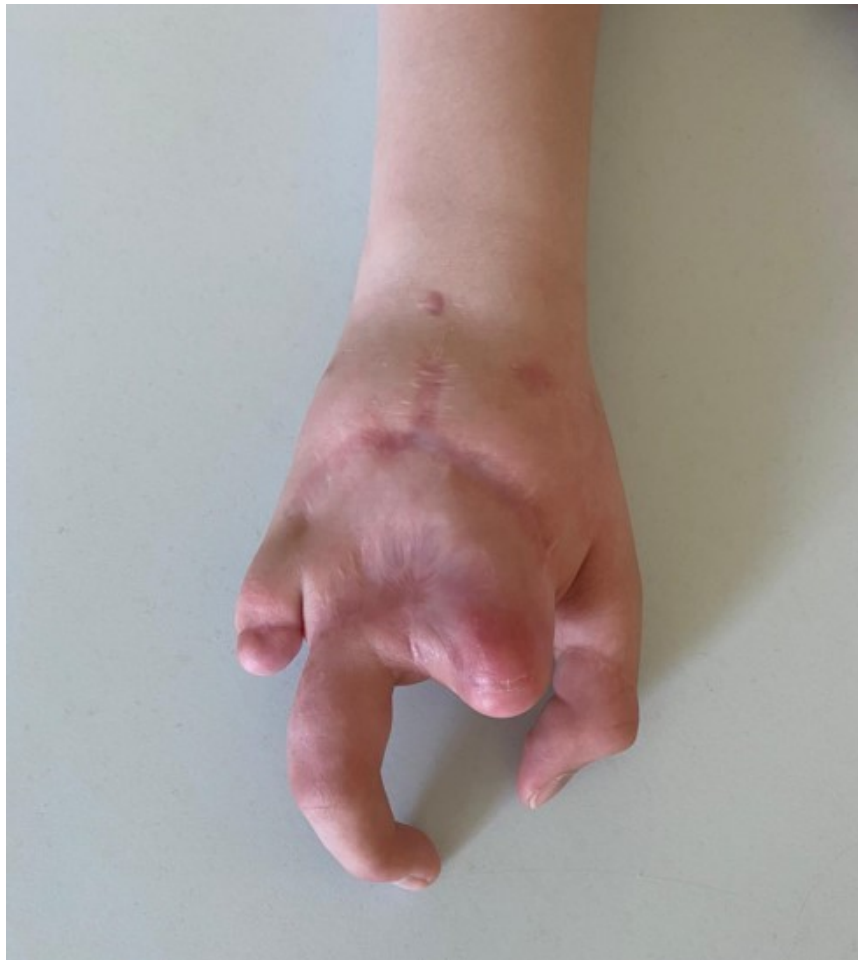
Pokračuje v plnění nastavených cílů s ohledem na proces hojení tkání po amputaci prstů až do dimise do domácího prostředí.



Kazuistika - ergoterapie



Kazuistika - ergoterapie



Kazuistika - ergoterapie



**Děkujeme za
pozornost !**

Kontakt:
martina.korduliakova@fno.cz
mariana.zadrapova@fno.cz

