

At' žije Silvestr – aneb drtivá poranění ruky



Kopáček I., Slívová I.², Viskupič M.

Klinika úrazové chirurgie a ortopedie FN Ostrava – Centrum dětské traumatologie a chirurgie,

Chirurgická klinika FN Ostrava²

Drtivá poranění

Závažná poranění dětského skeletu a měkkých tkání

Kombinace faktorů – vysoká energie, blast syndrom,
crush syndrom, popáleniny

Urgentní ošetření

Nutnost multidisciplinární spolupráce

Často mutilující poranění

Rehabilitace

Protetika

Psycholog

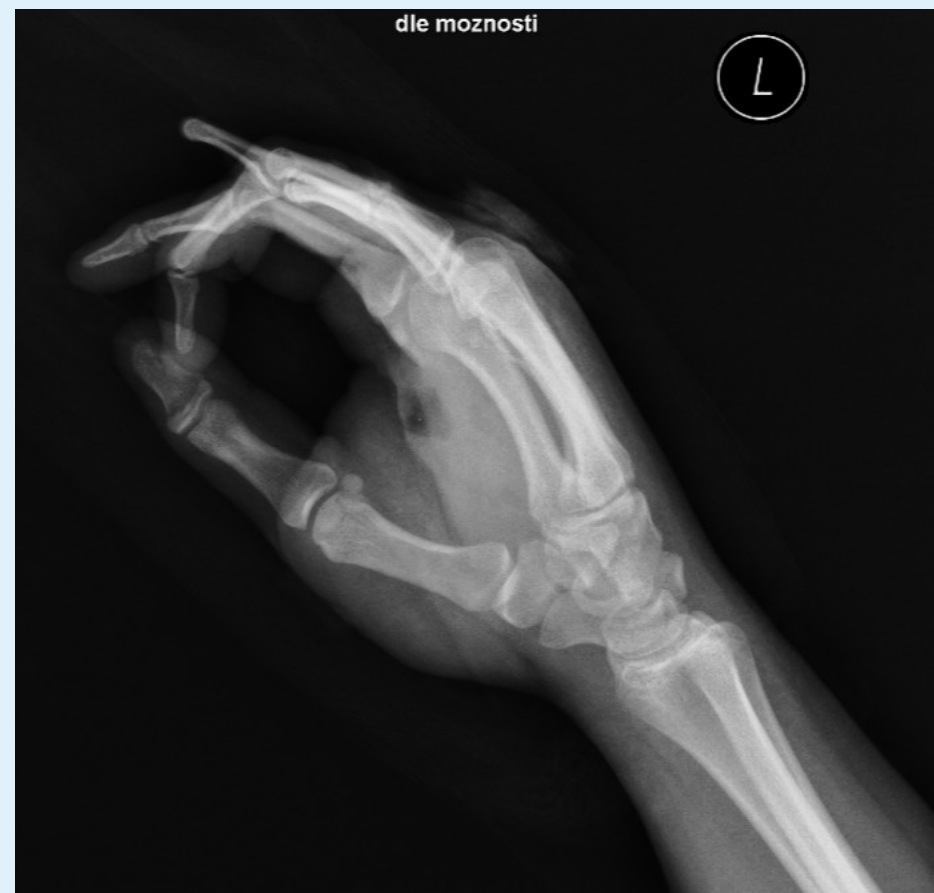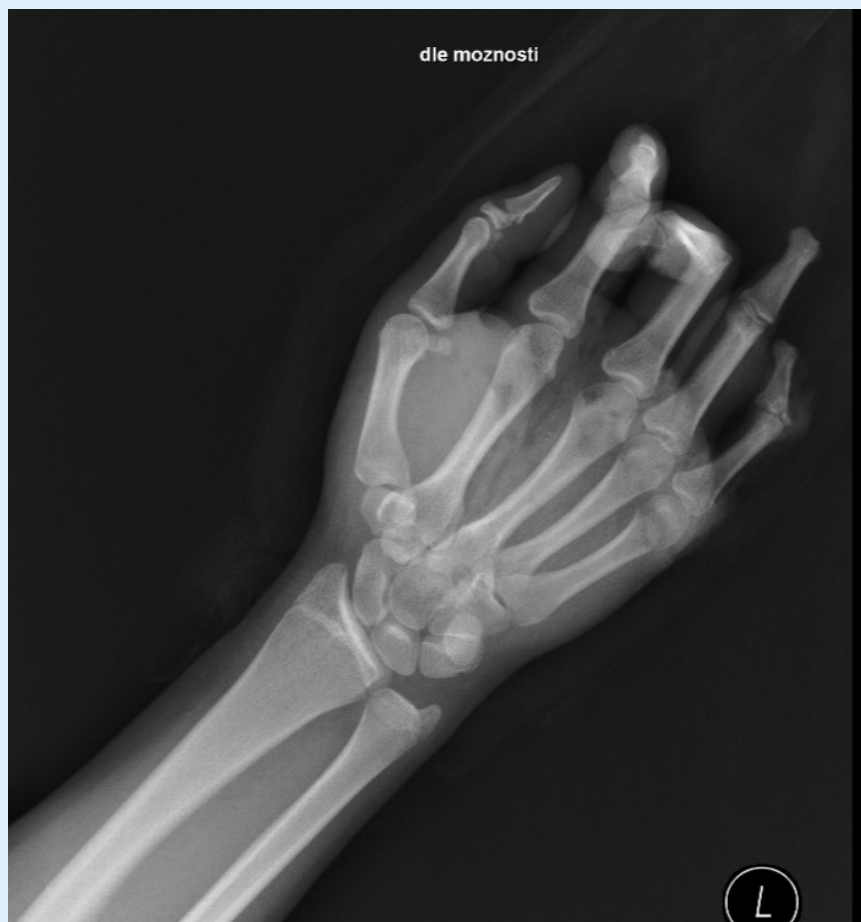Kasuistika I.

Exploze petardy v levé ruce

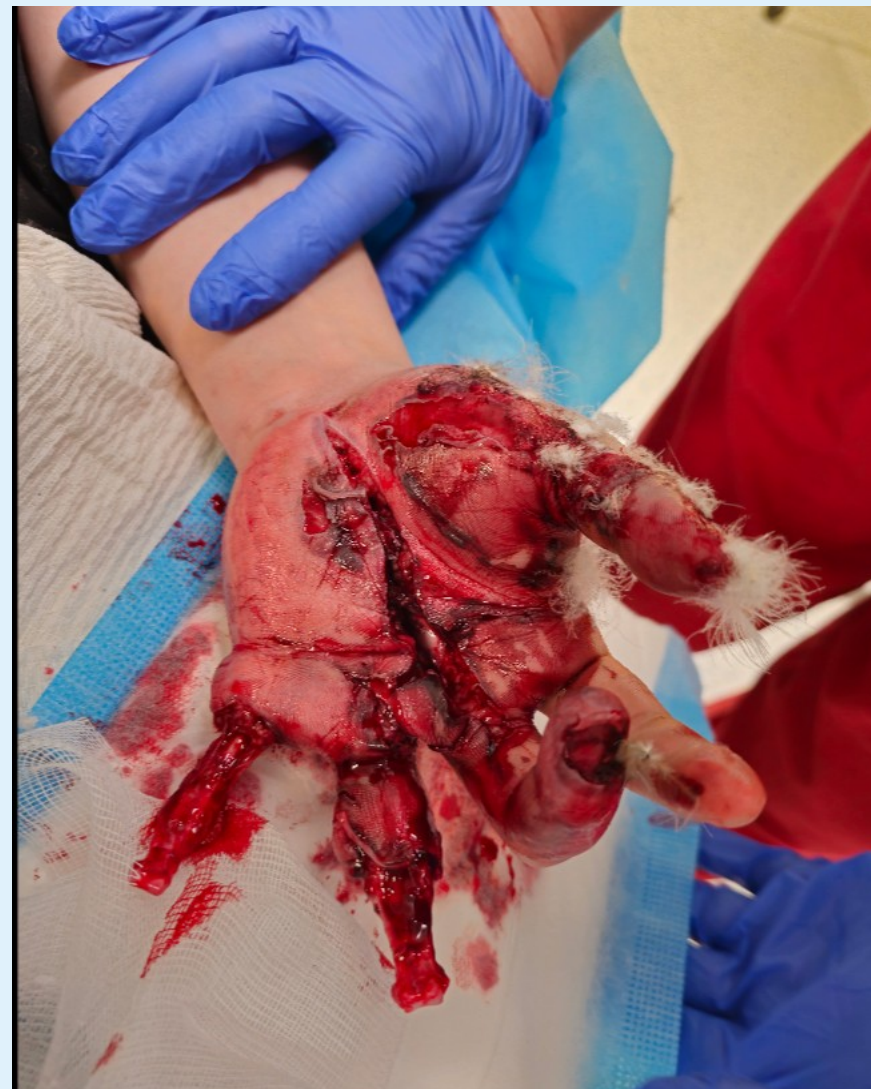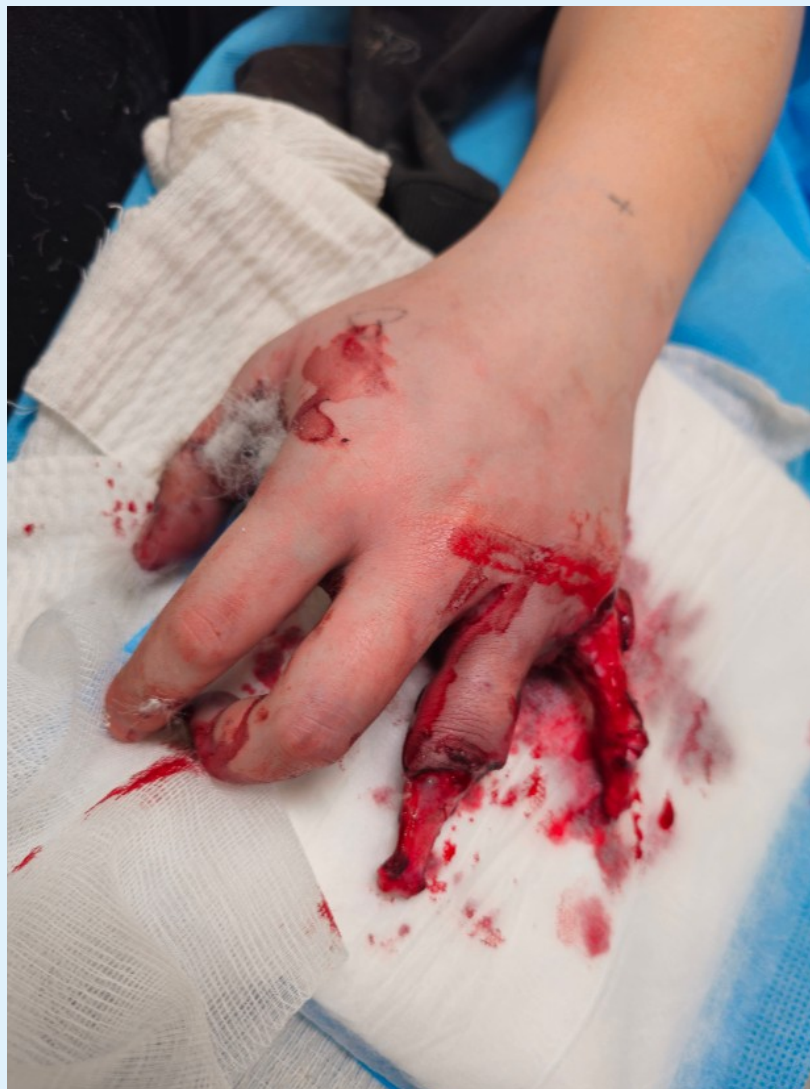Přivezena na HUP ZZS 02:00

DG.: Dilateratio man. l.sin., combustio man.l.sin., amputatio phal distal dig. IV.-V. man.l.sin., scalpatio dig. IV.-V. man.l.sin., fractura phal distal. pollicis l.sin., fractura subcapitata MTC V. man.l.sin.

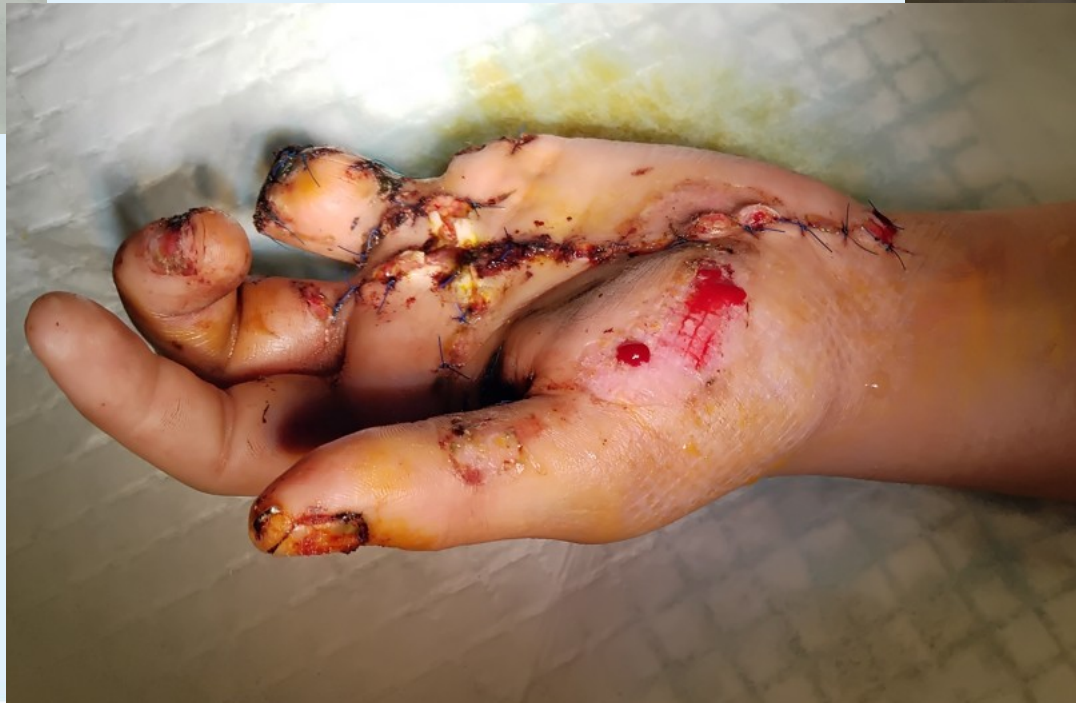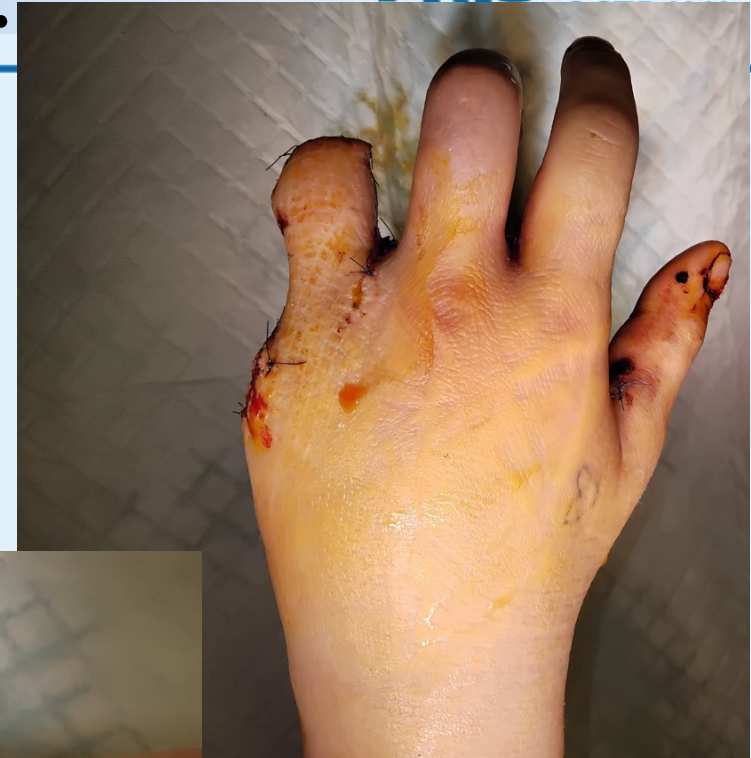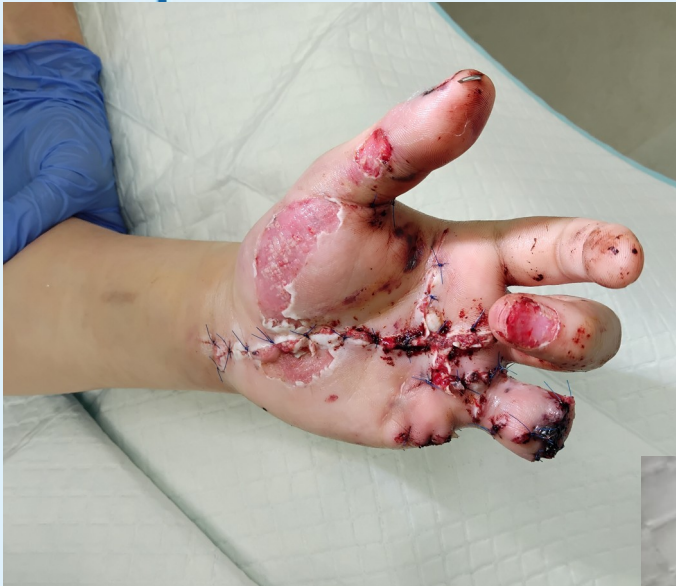Kasuistika I.- 15ti letá dívka



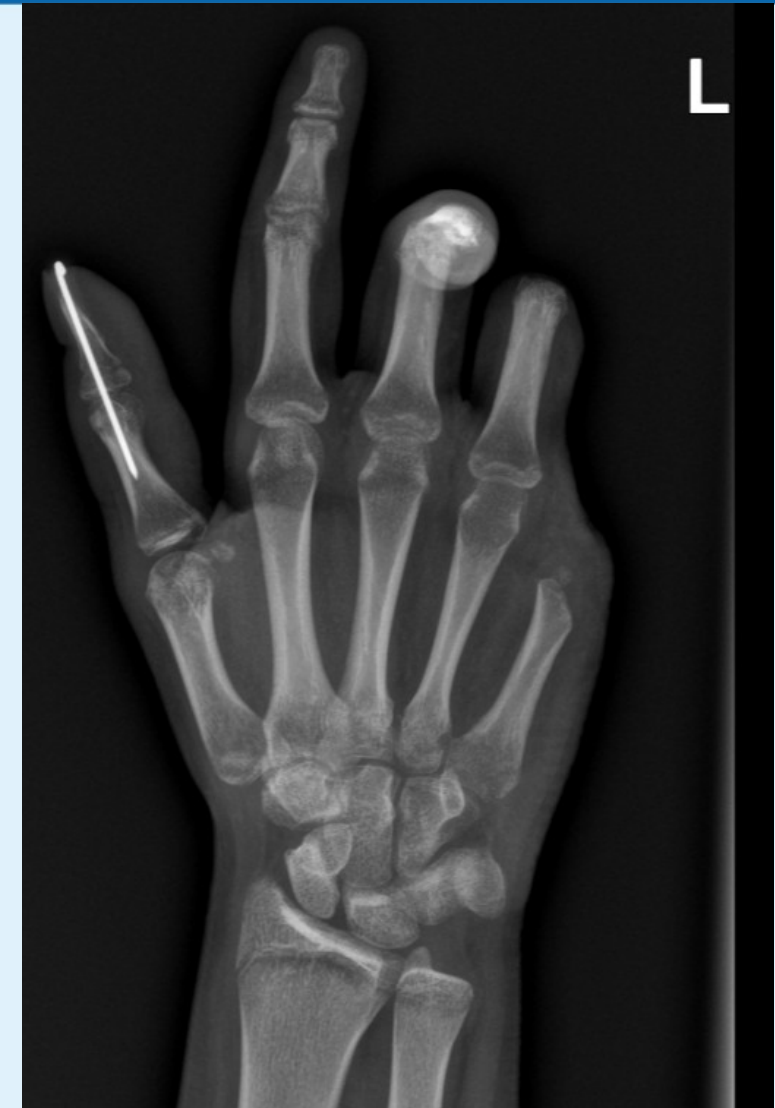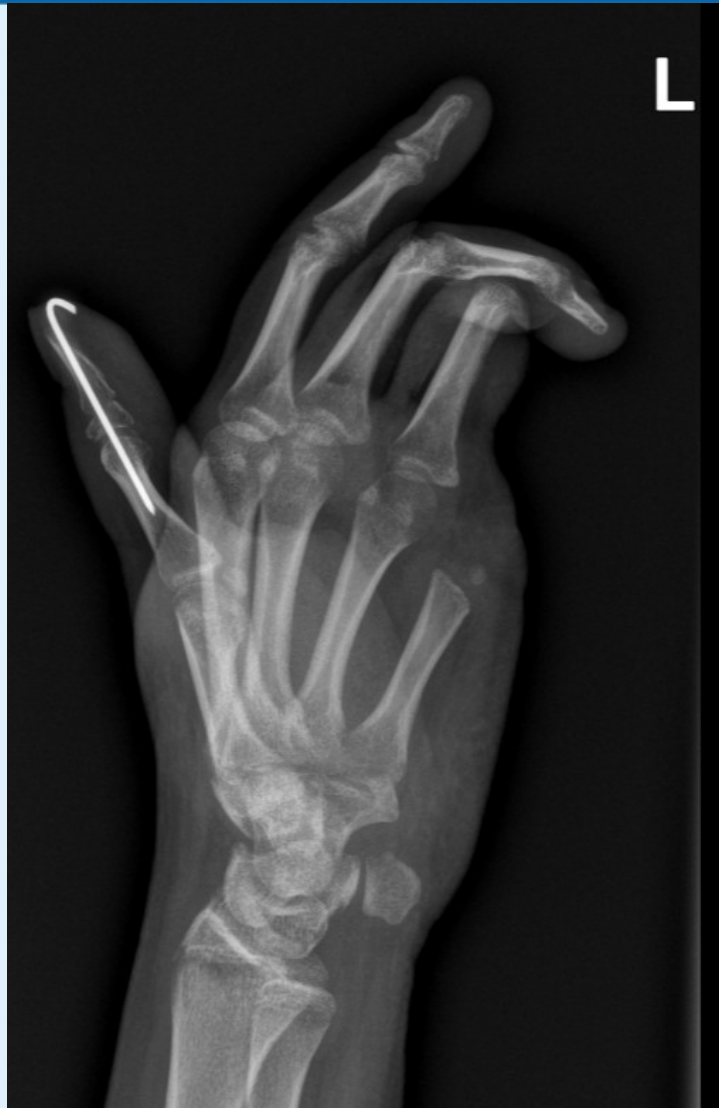Drtivá poranění - kasuistiky



Kasuistika I.



Kasuistika I.

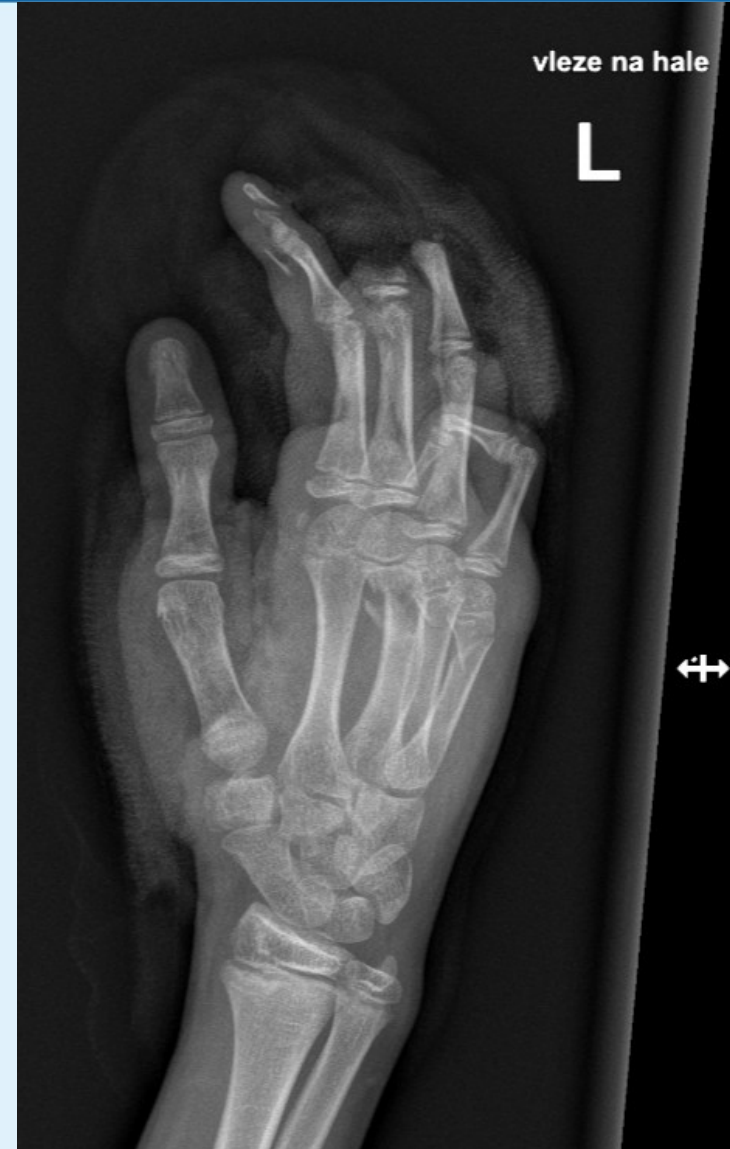
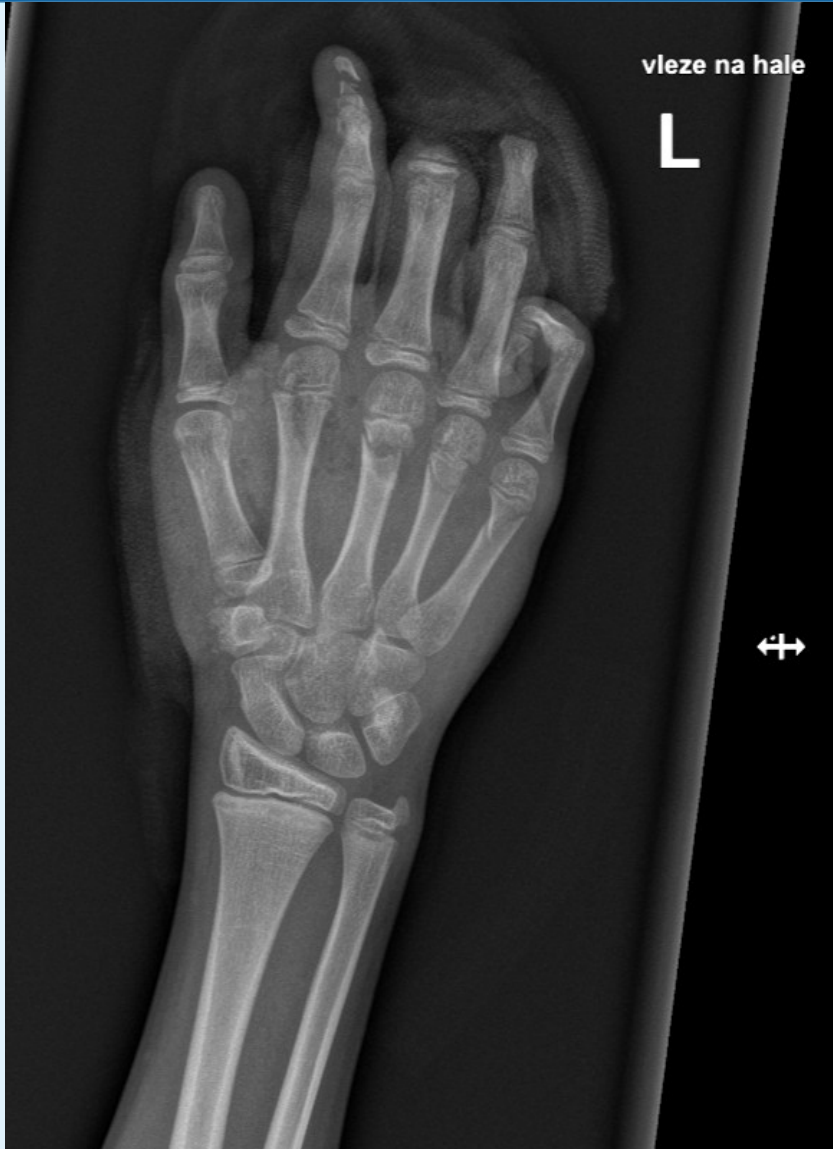
- RHB zpráva: pravačka, ruka vlevo je bez otoku, je semiflekční držení II a III prstu - u III prstu v důsledku strunovité kontrahující jizvy vycházející z dlaně na volární stranu III prstu. U II prstu je hybnost prakticky bez omezení, u palce je omezení hybnosti v MCP kloubu - opozici ale provede k III prstu. Do pěsti III prstem naznačí, II prstem chybí 2-3 cm, III prst je v semiflekčním postavení, extense v MCP i IP kloubech nelze.

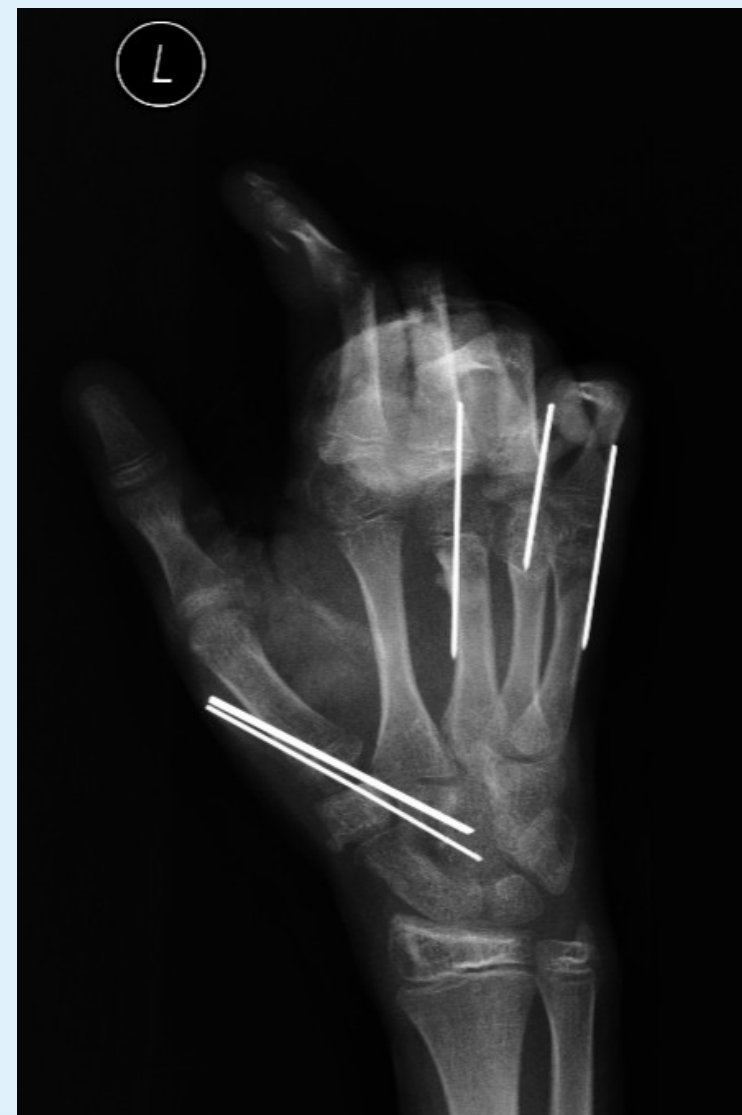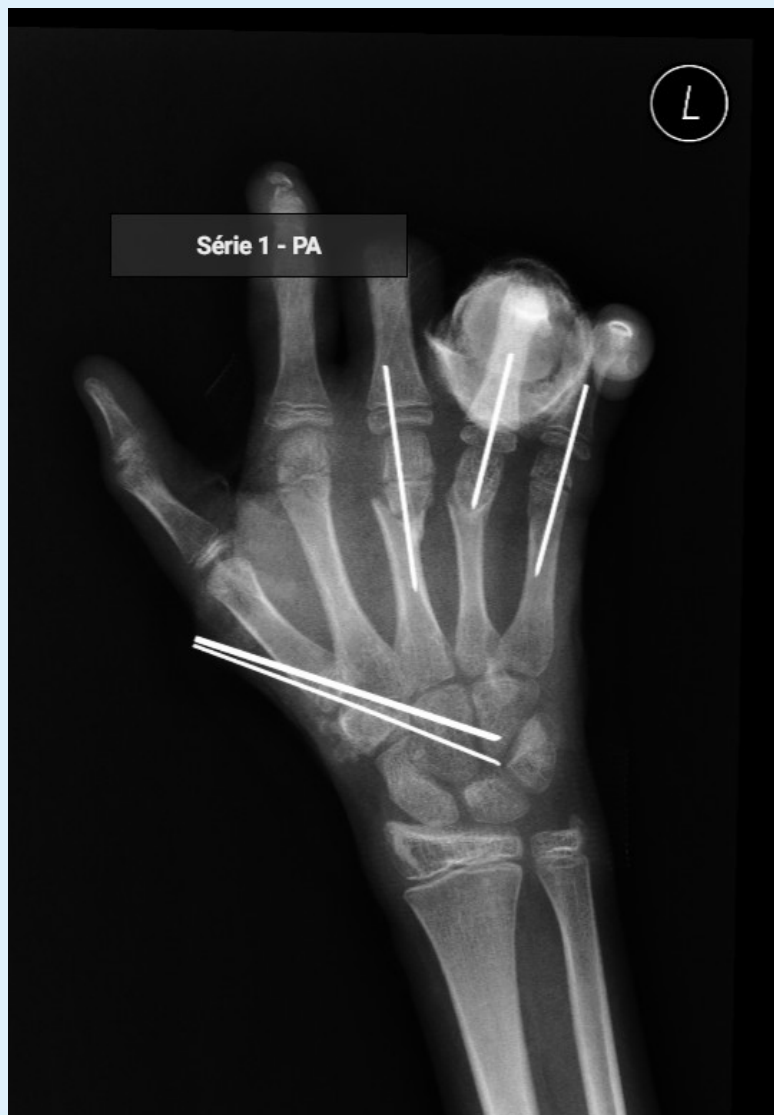Kasuistika II. – chlapec 12 let

- Přivezen RZP 02:40
- Výbuch petardy v levé ruce
- DG: fractura MTC III, IV et V manus 1 sin
- fractura phal. dist. dig II manus 1 sin
- luxatio MTC I manus 1 sin
- ztrátové poranění v oblasti thenaru volárně
- tržna rana v oblasti baze IV MTC dorzalně
- OP: Revisio, OS sec Kirschner, microsutura art. princeps policis, COM, tříselný lalok

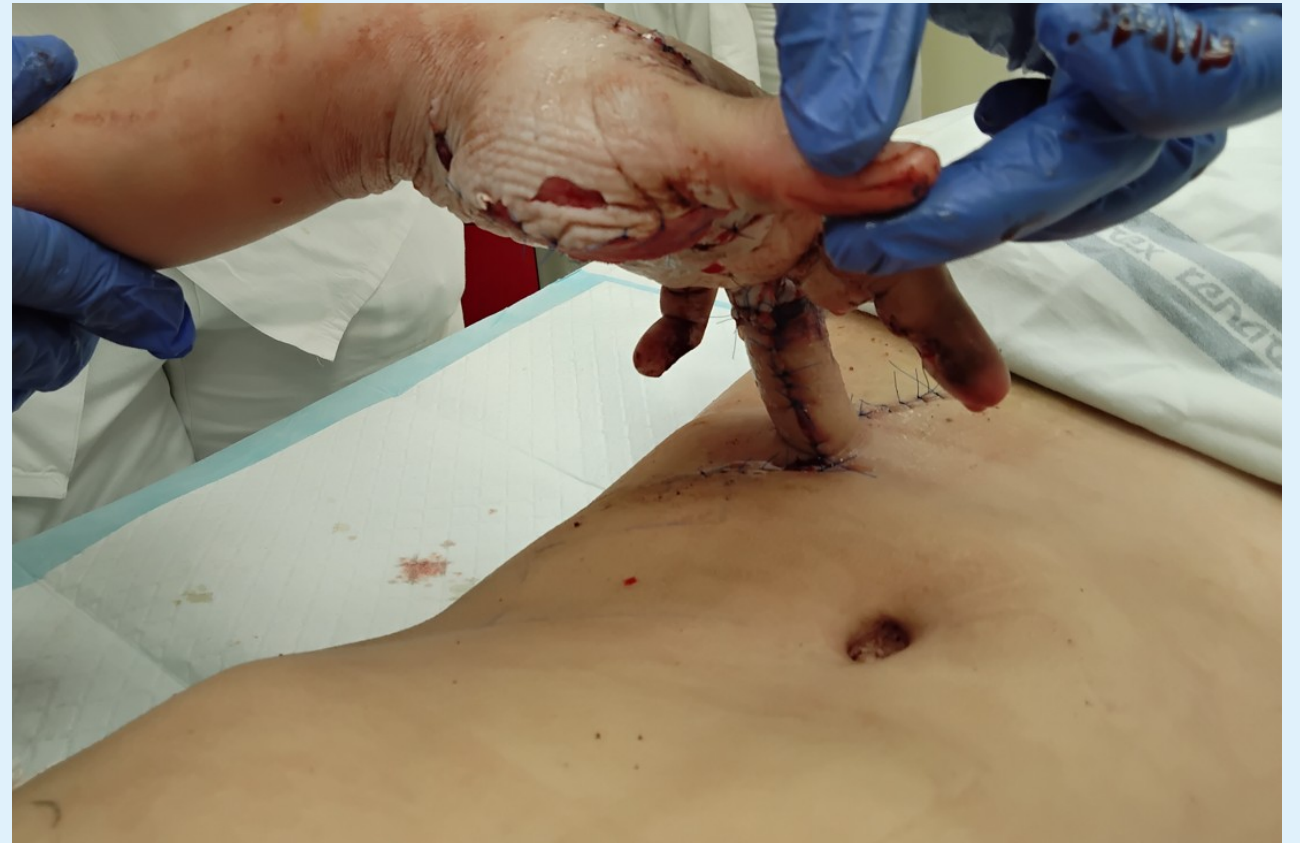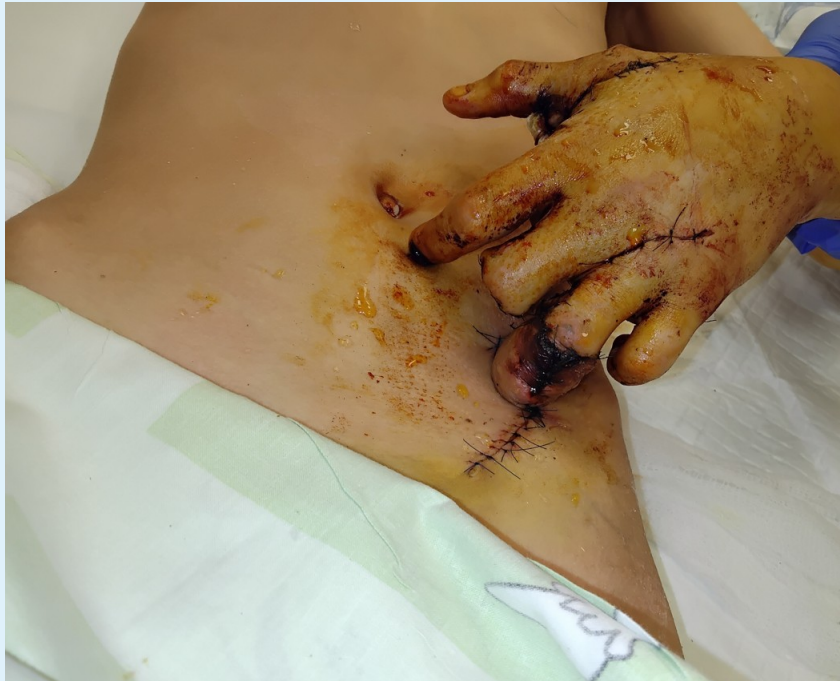Kasuistika II.



Kasuistika II.



Kasuistika II.



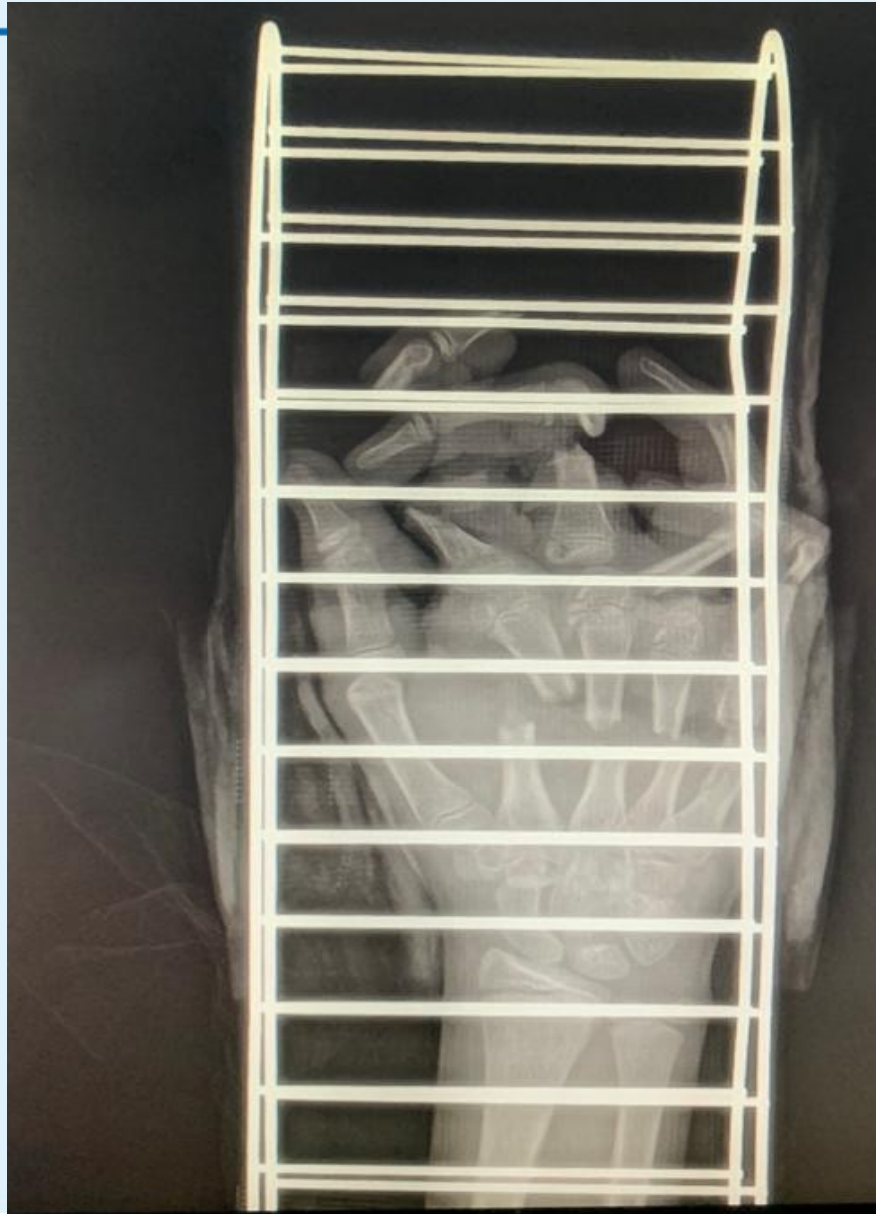Kasuistika II.

- 2.2.2024 – V CA – odpojení břišního laloku, úprava pahýlu
- 2.4.2024 kontrola plastikem :lok. malik ve flekčním postavení flexe a extenze možná ale omezená, IV prst špička vitální, lalok měkký, pahý III prstu klidný, ukazovák omezena flexe a extenze, štěp na thenaru plně vhojen, palec min flexe v IP kloubu a abdukce/addukce.
- Dále intezivní RHB

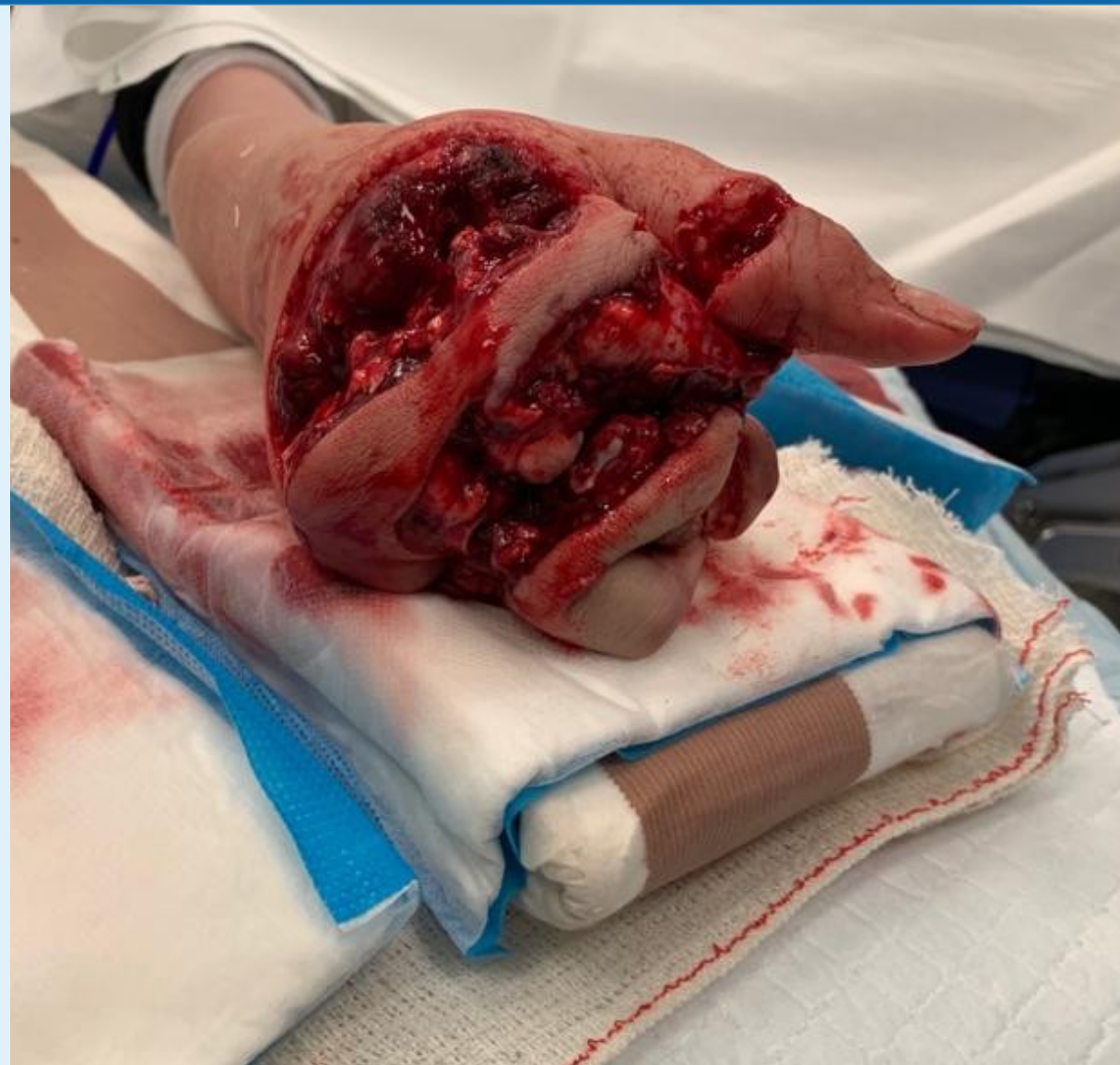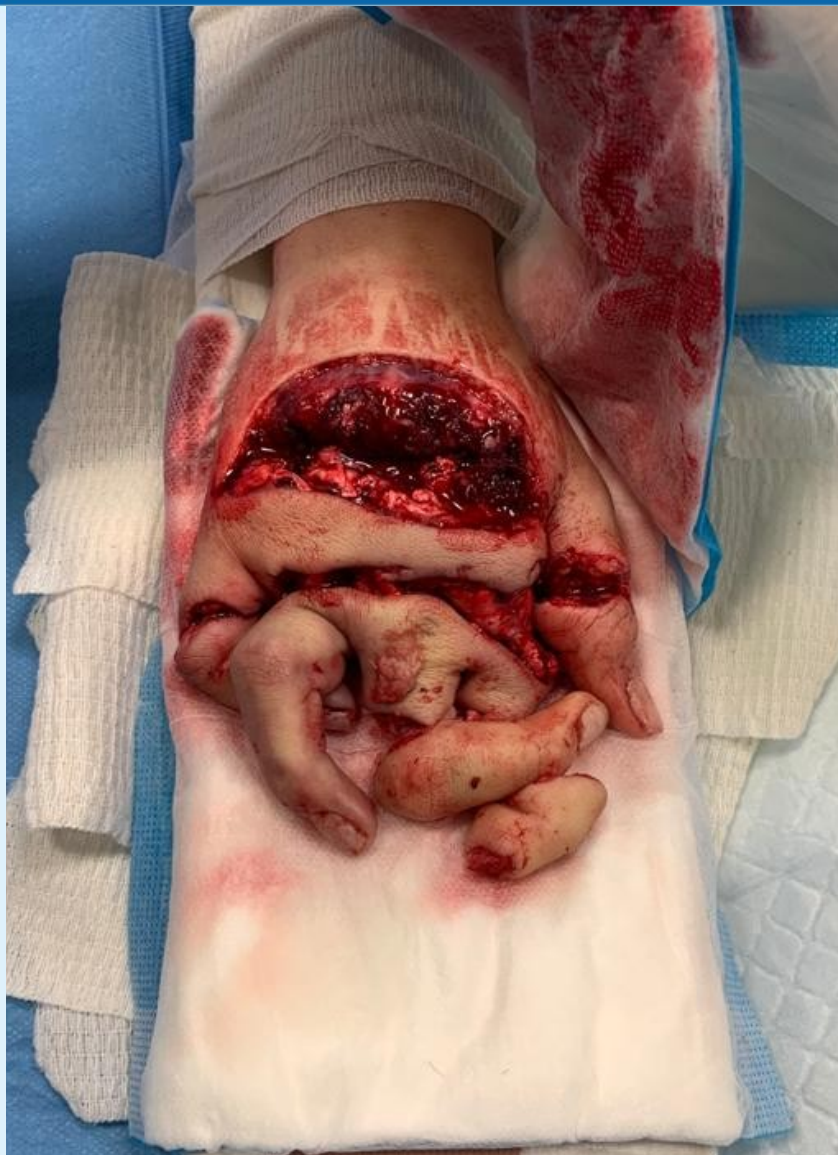Kasuistika III.

- Zázraky rehabilitace
- 11-ti letá dívka při zabijačce poraněna na pravé dominantní ruce mlýnkem na maso
- RZP na HUP pro stabilizaci urgentně na op.sál –přivolán plastik

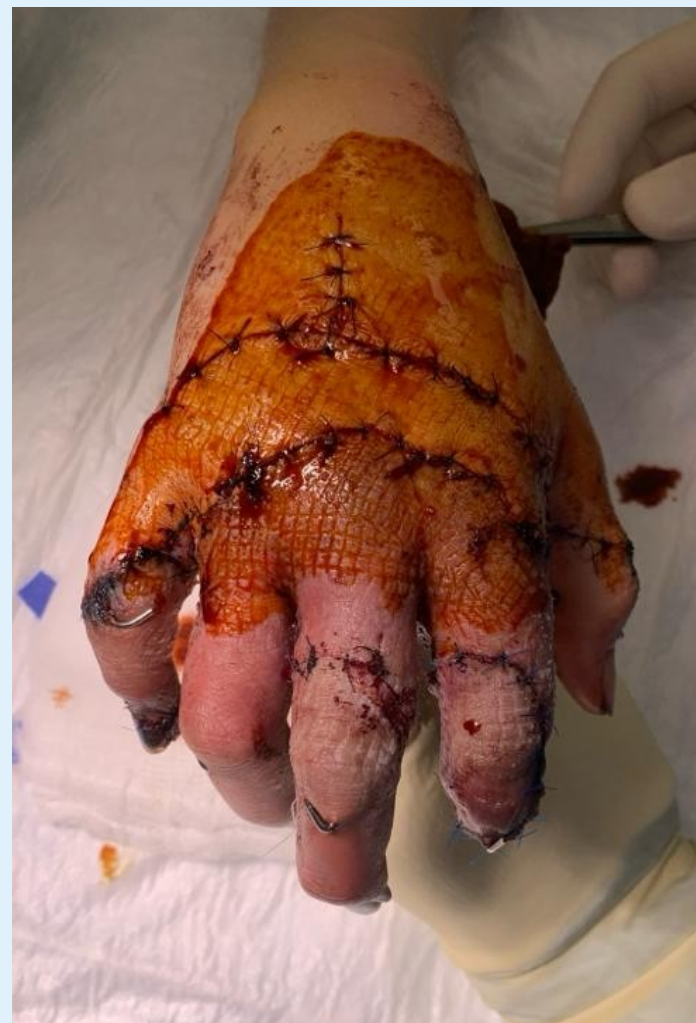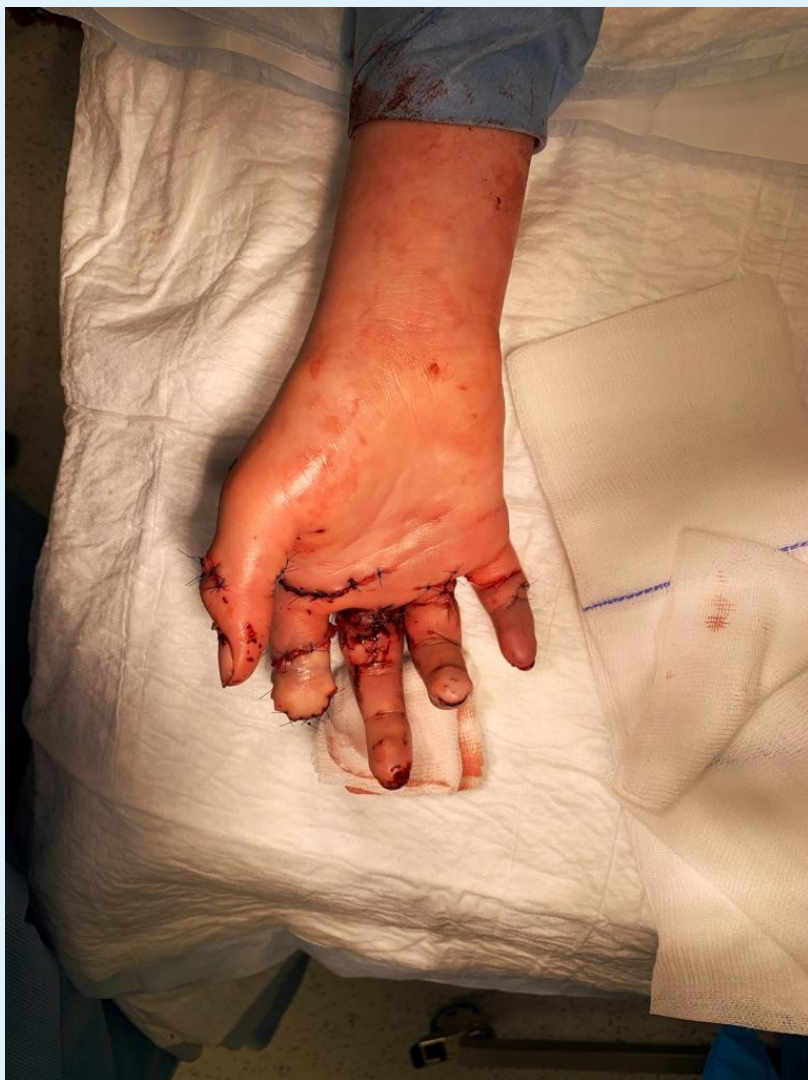Kasuistika III.



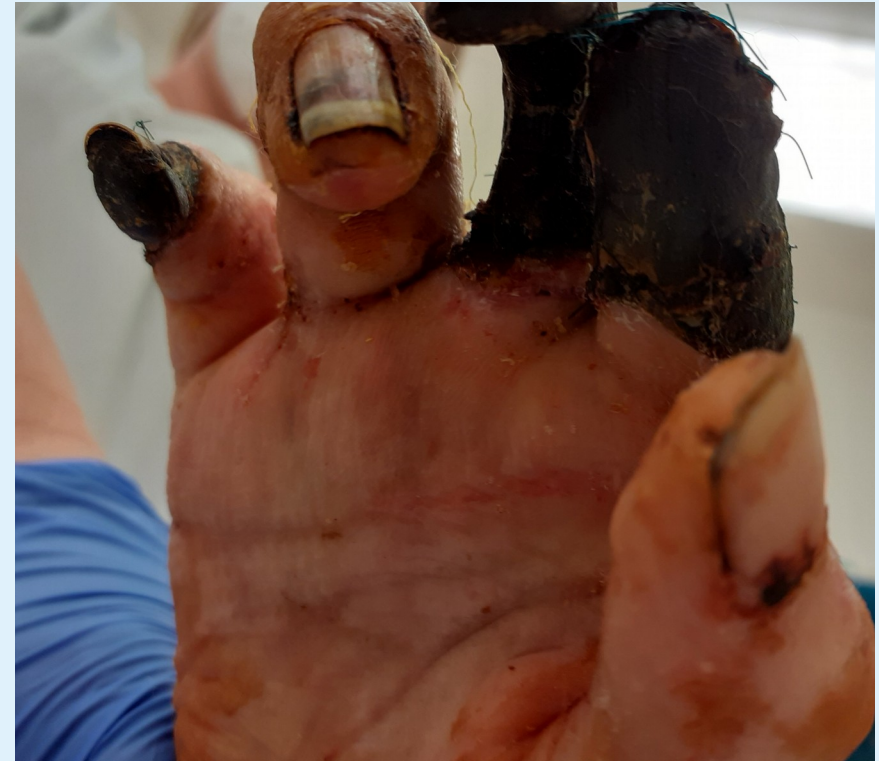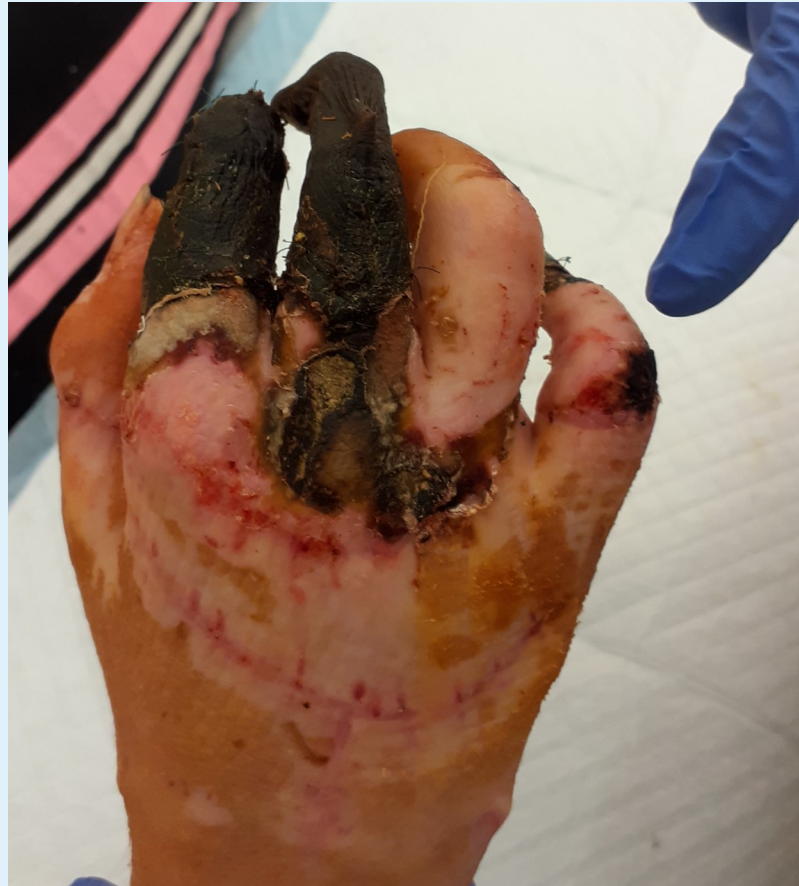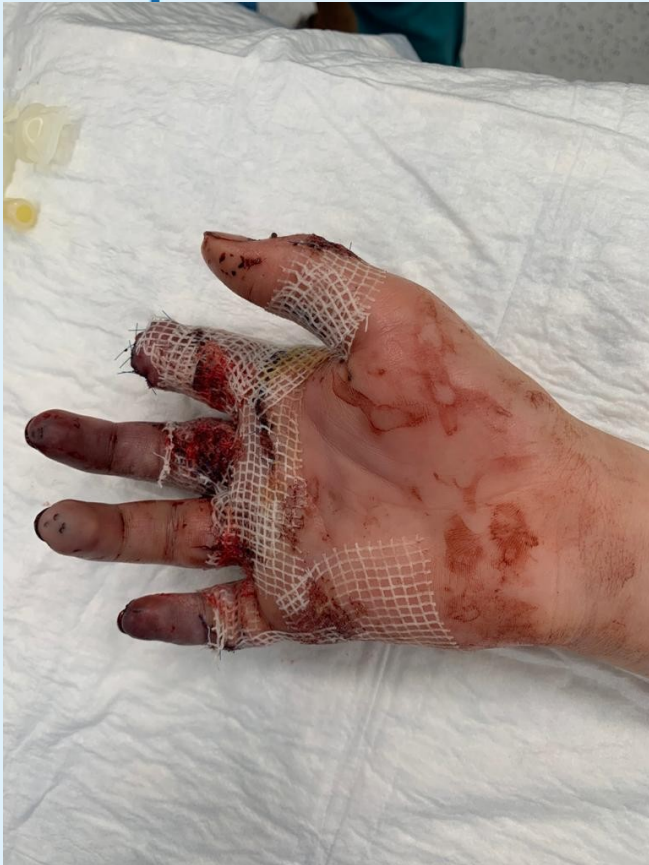Kasuistika III.



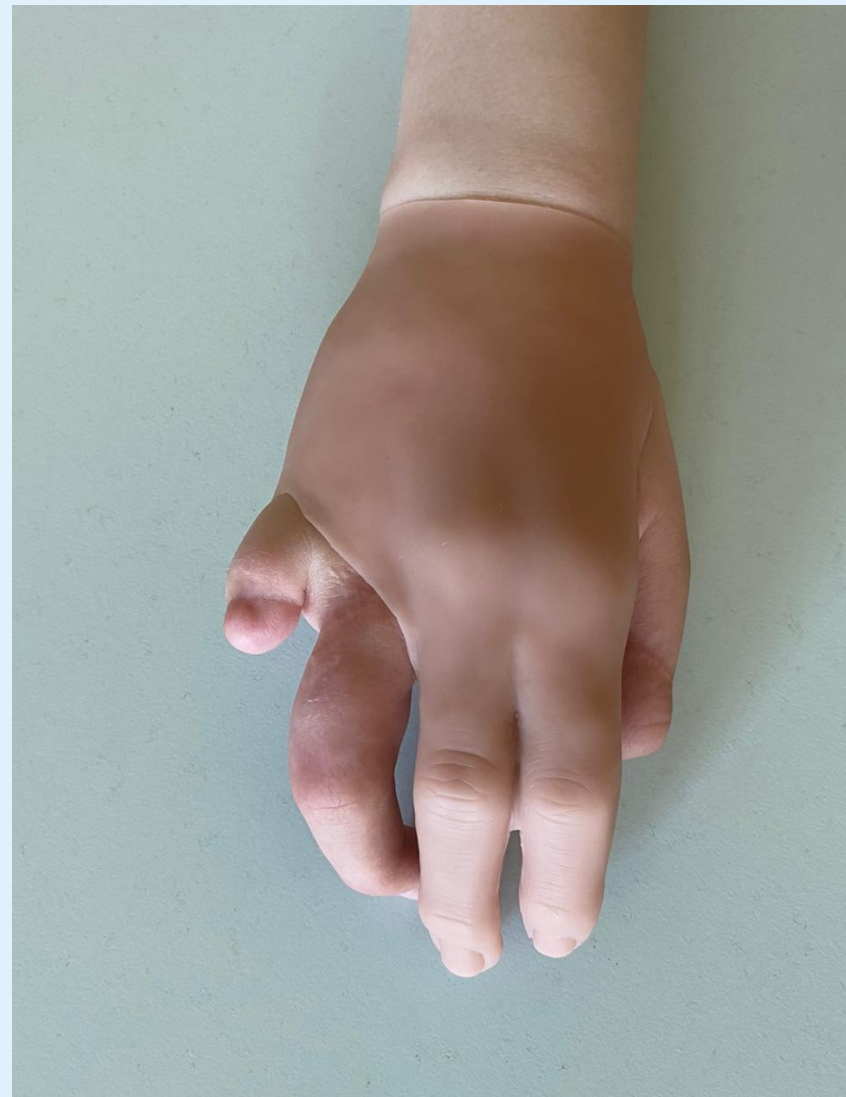
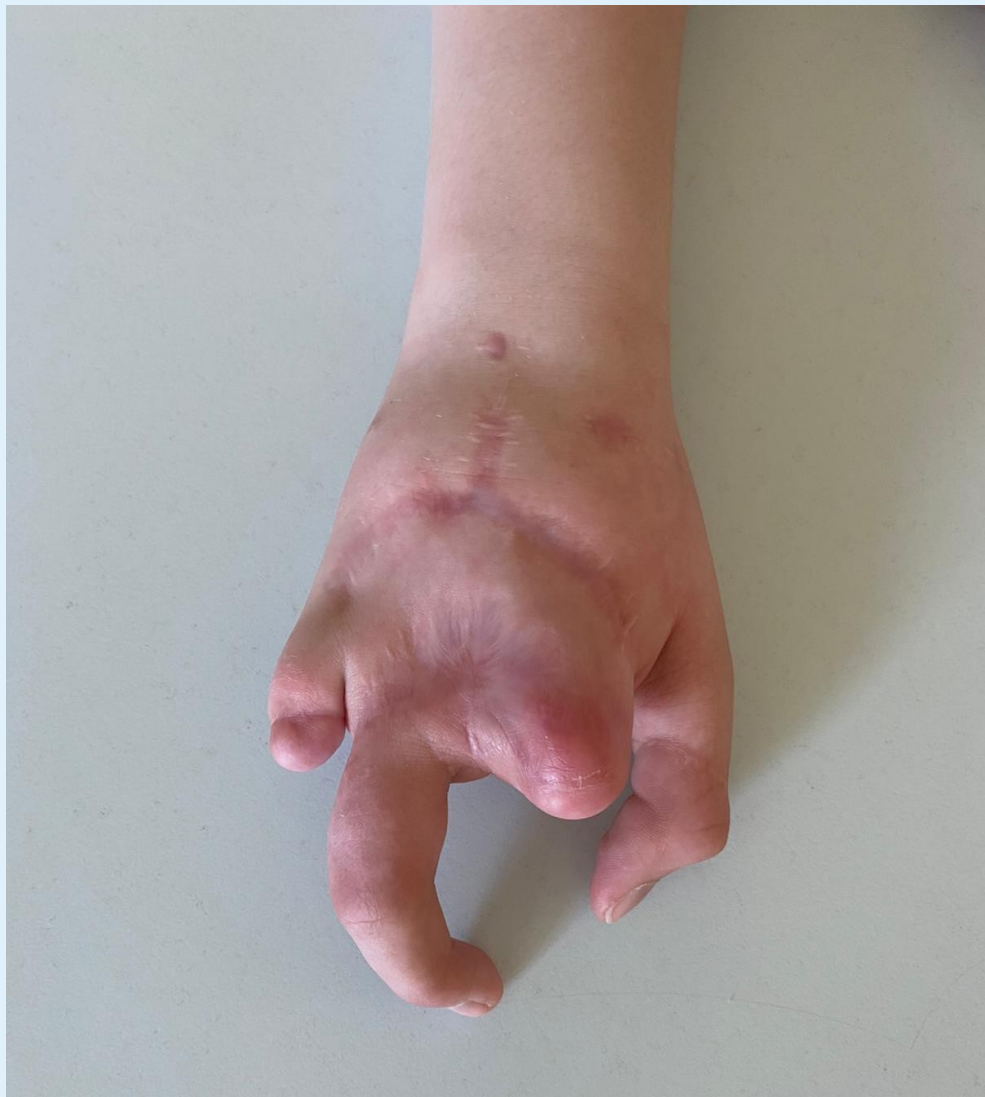Kasuistika III.



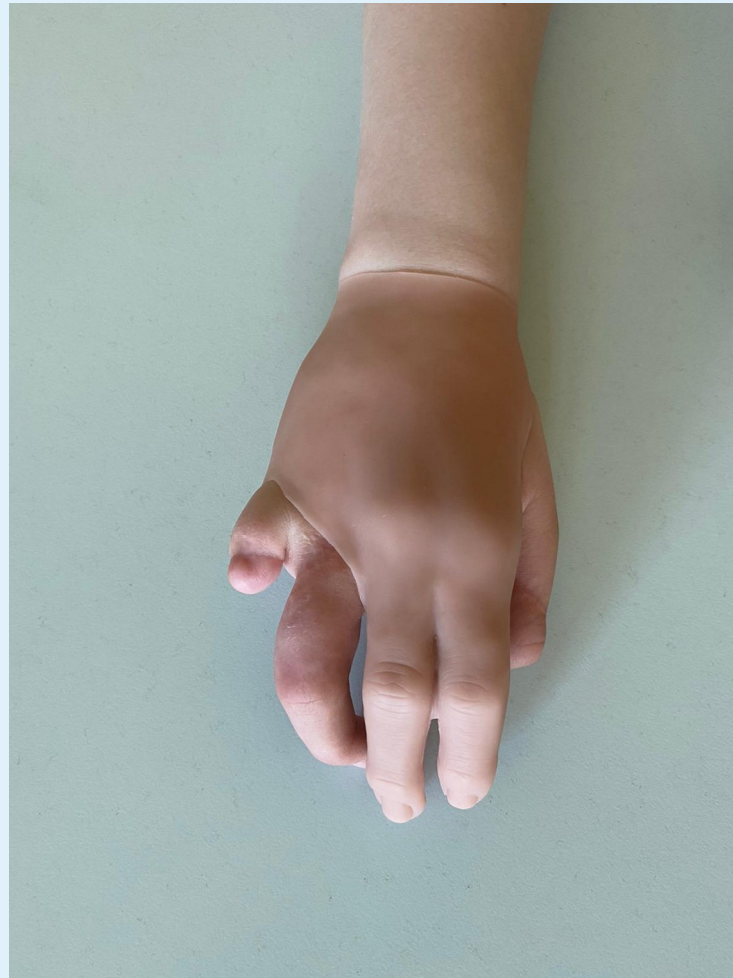
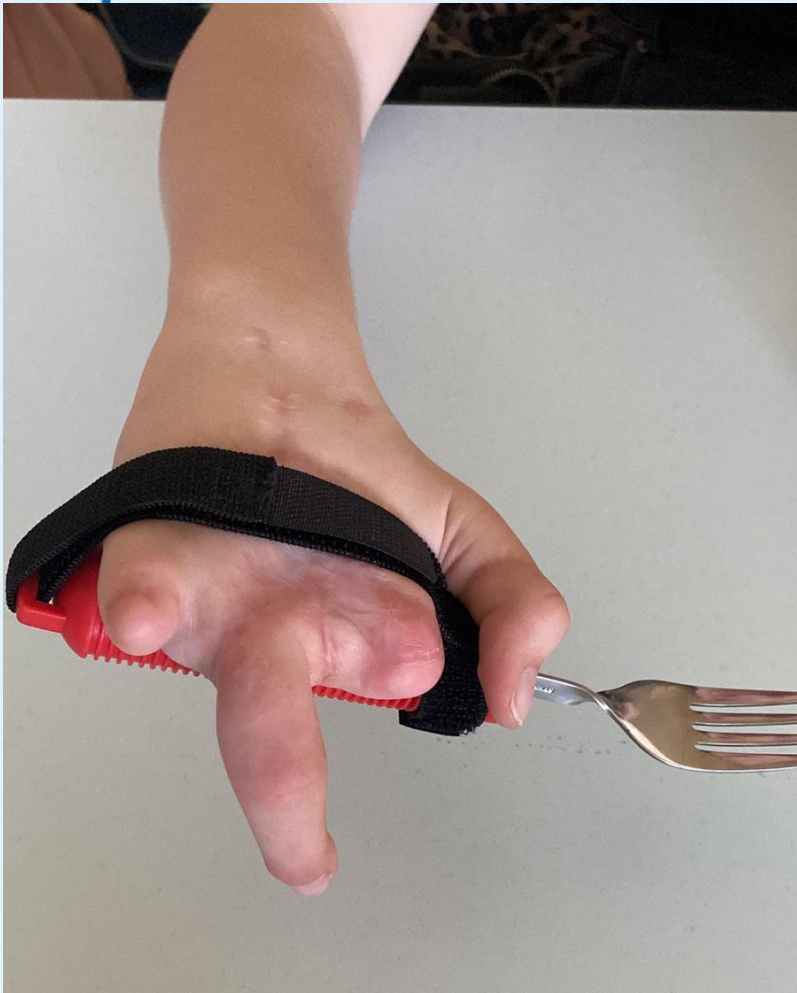Kasuistika III.





Kasustika III.



Kasuistika III.



Kasuistika III.



- Širokospektrá ATB a dále dle citlivosti po domluvě s ATB centrem dle stěrů
- Převazy zprvu v CA na op.sále
- Dostatečná analgetizace
- Antiedemová terapie
- LWMH??

- Tato mutilující poranění nutno směřovat do CDT, kde i plastik 24/7.
- Nutná spolupráce s dětským psychologem, rodiči.
- Nutná rehabilitace (dlouhodobá) se zkušenostmi s dětskými traumaty
- Protetika

Děkuji Vám za pozornost

