



# KARIM

1.LF UK A VFN V PRAZE

## Infraglottické zajištění dýchacích cest koniotomie, BACT

MUDr. Michal Otáhal, Ph.D.

Klinika anesteziologie, resuscitace a intenzivní medicíny  
1. lékařská fakulta UK a Všeobecná fakultní nemocnice v Praze  
U nemocnice 2, Praha 2

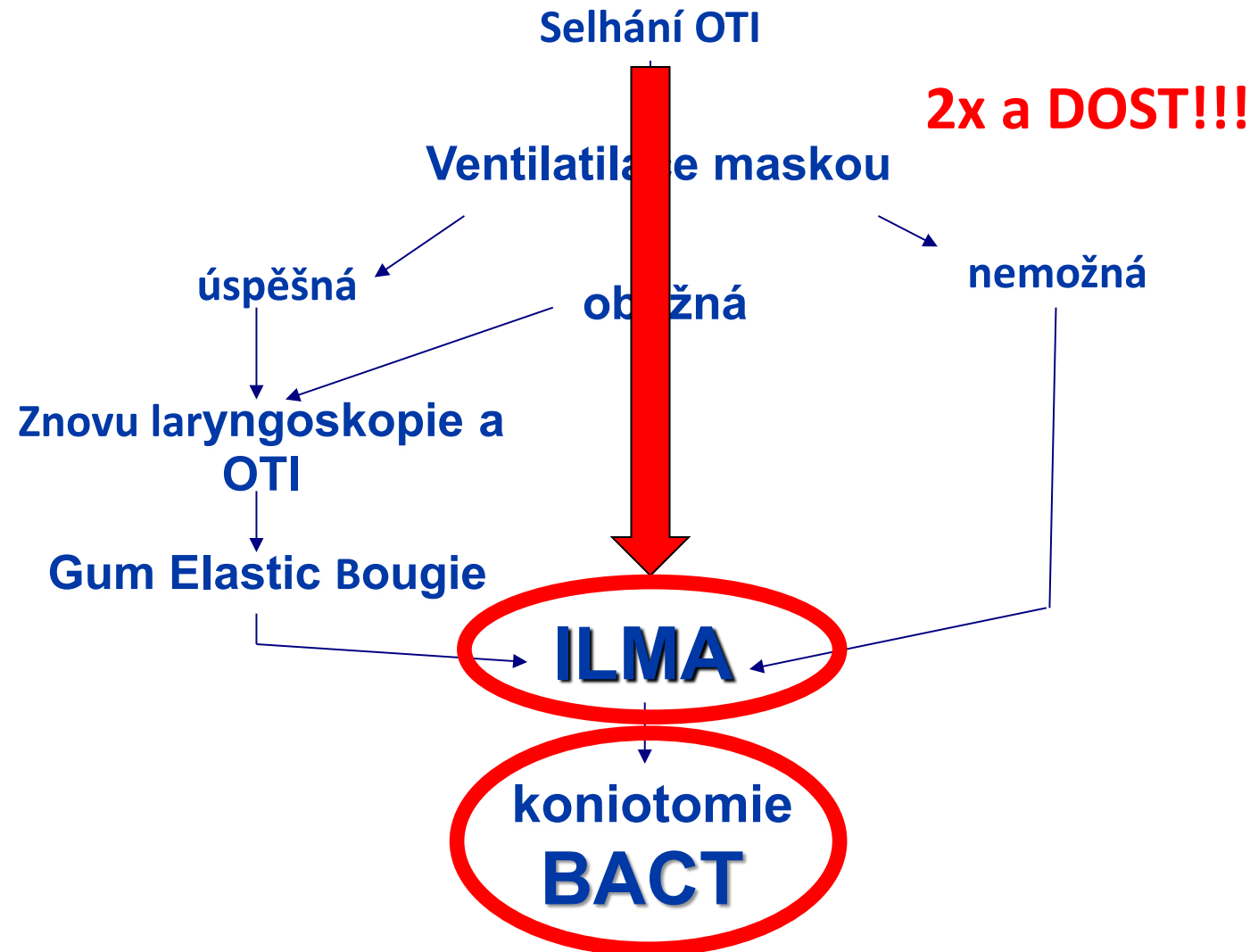


VŠEOBECNÁ FAKULTNÍ  
NEMOCNICE V PRAZE



1. LÉKAŘSKÁ  
FAKULTA  
Univerzita Karlova

# JAK na to, když to nejde????



**3x**  
DAS  
ČSARIM

**2<sub>nd</sub> SGA**

**FONA**  
Front of Neck  
Airway

# Infraglotické „chirurgické“ zajištění DC

## Koniopunkce / - tomie / koniostomie?

- **CICV / CICO “cannot intubate / ventilate / oxygenate”**
- koniopunkce - několika silnějších jehel v místě lig. cricothyroideum
- **koniotomie** má tendenci se rychle uzavírat
- **koniostomie** pro následnou UPV
- **kontraindikace jen relativní** - patologické poměry v místě provedení, např. nádorové masy atd.
- případě nemožnosti provedení koniostomie je možností tracheostomie, jako rescue výkon, **důležité zajištění oxygenace/ventilace**, ne přesně místo inzerce do trachey

# Cannot Intubate, Cannot Oxygenate (CICO) in critically ill adults Adapted for COVID-19

**Call for help**

↓  
**Declare 'cannot intubate, cannot oxygenate'**

**Plan D: Front of neck Airway: FONA**

Extend neck

Ensure neuromuscular blockade

Exclude oxygen failure and blocked circuit

## **Personnel and PPE**

New staff **must** don full checked PPE

Most appropriate airway manager to perform FONA

# Scalpel cricothyroidotomy

- Equipment:**
1. Scalpel (wide blade e.g. number 10 or 20)
  2. Bougie ( $\leq 14$  French gauge)
  3. Tube (~~cuffed 5.0-6.0 mm ID~~) **6,5 !!! pro FOB**

## Laryngeal handshake to identify cricothyroid membrane

### Palpable cricothyroid membrane

Transverse stab incision through cricothyroid membrane

Turn blade through  $90^\circ$  (~~sharp edge towards the foot~~)

Slide Coudé tip of bougie along blade into trachea

Railroad lubricated cuffed tube into trachea

Inflate cuff, ventilate and confirm position with capnography

Secure tube

### Impalpable cricothyroid membrane

Make a large midline vertical incision

Blunt dissection with fingers to separate tissues

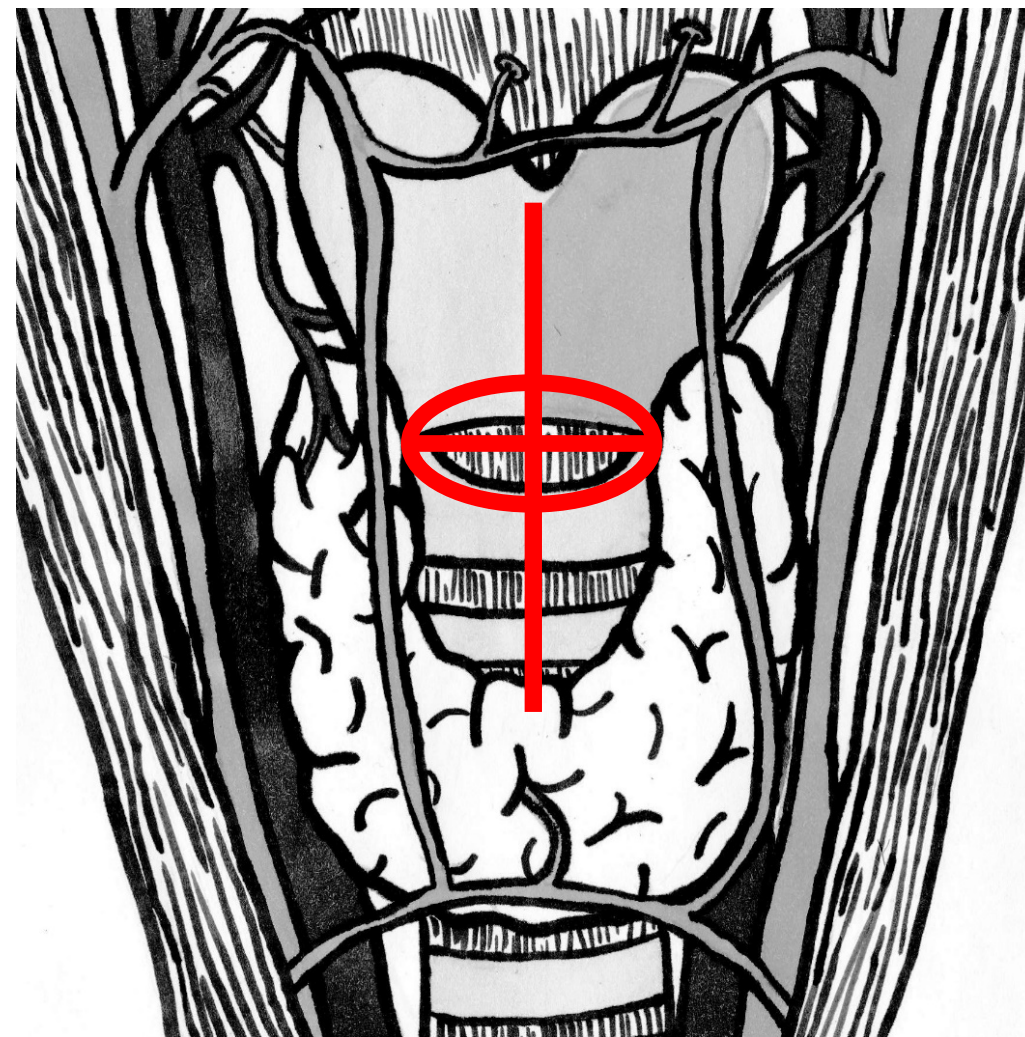
Identify and stabilise the larynx

Proceed with technique for palpable cricothyroid membrane as above



# Anatomie

- **lig. cricothyroideum**, conus elasticus
- podle staré anatomické nomenklatury  
lig. conicum
- mezi cart. thyroidea a cart. cricoidea
- „to první měkké místo pod  
tím tvrdým“
- **HORIZONTÁLNÍ**  
řez ve střední linii řez / punkci
- „V“ z prstů, fixace kůže a  
trachey a záklon



**VERTIKÁLNÍ** pouze při nemožnosti nahmatat

# Ventrain

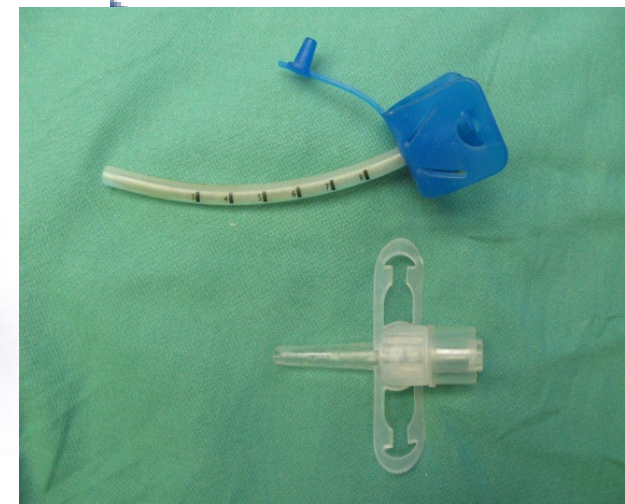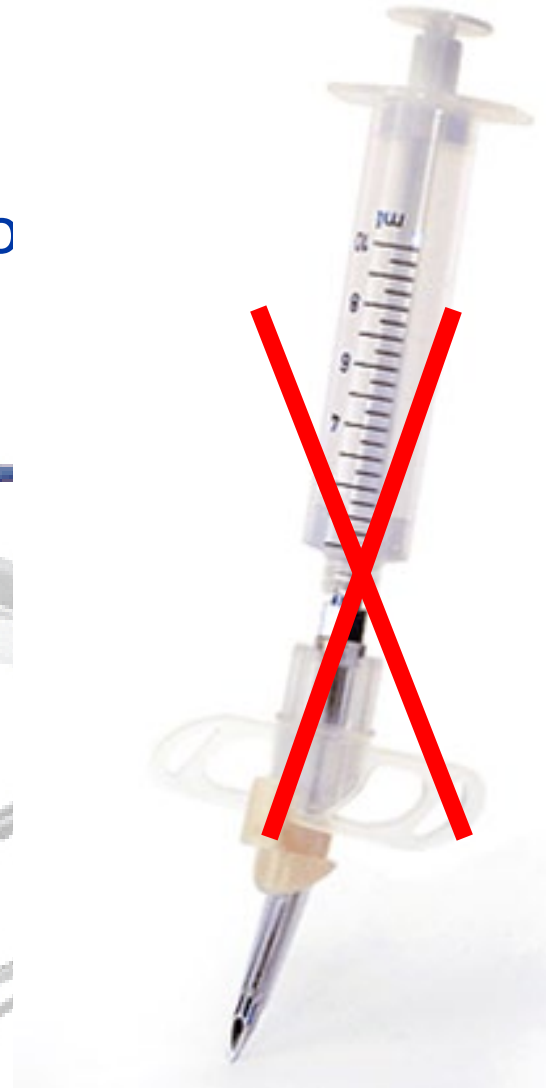skupina pacientů / situace	typ katétru	nastavený inspirační průtok (l/min)	ID katétru (mm)	délka (cm)	I : E poměr	minutový objem (l/min)
zdravý dospělý pacient	transtracheální	15	2.0	7	1 : 1.1	7
						1.5
pediatrický pacient						7
dospělý pacient kolabující plíce						2
						1.5

**Ventrain** is the only ventilation device that provides **full ventilation in an obstructed airway situation**, without the risk on air trapping and barotrauma, in **CICO situations**

**MUSÍ BÝT SUPRAGLOTICKY OBSTRUKCE**

# Koniopunkční sety

- **Minitrach II. s tuhou bužíí**
- námi preferovano pro „stresu vzdorno
- rychlé - pouze 3 kroky
- > 1000 úspěšných provedení
- 2 selhání
- st.p. laryngectomii
- lymfom s uzlinami





# BACT - Bougie-Assisted Cricothyrotomy

Bougie-guided cricothyrotomy

MILITARY MEDICINE, 172, 12:1228, 2007

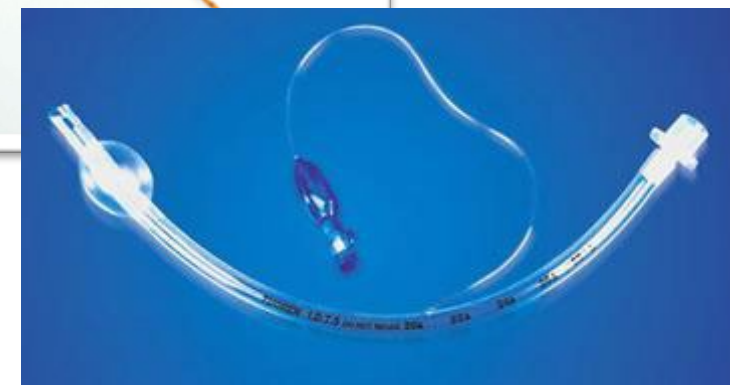
## Three-Step Emergency Cricothyroidotomy

Guarantor: Allan MacIntyre, DO

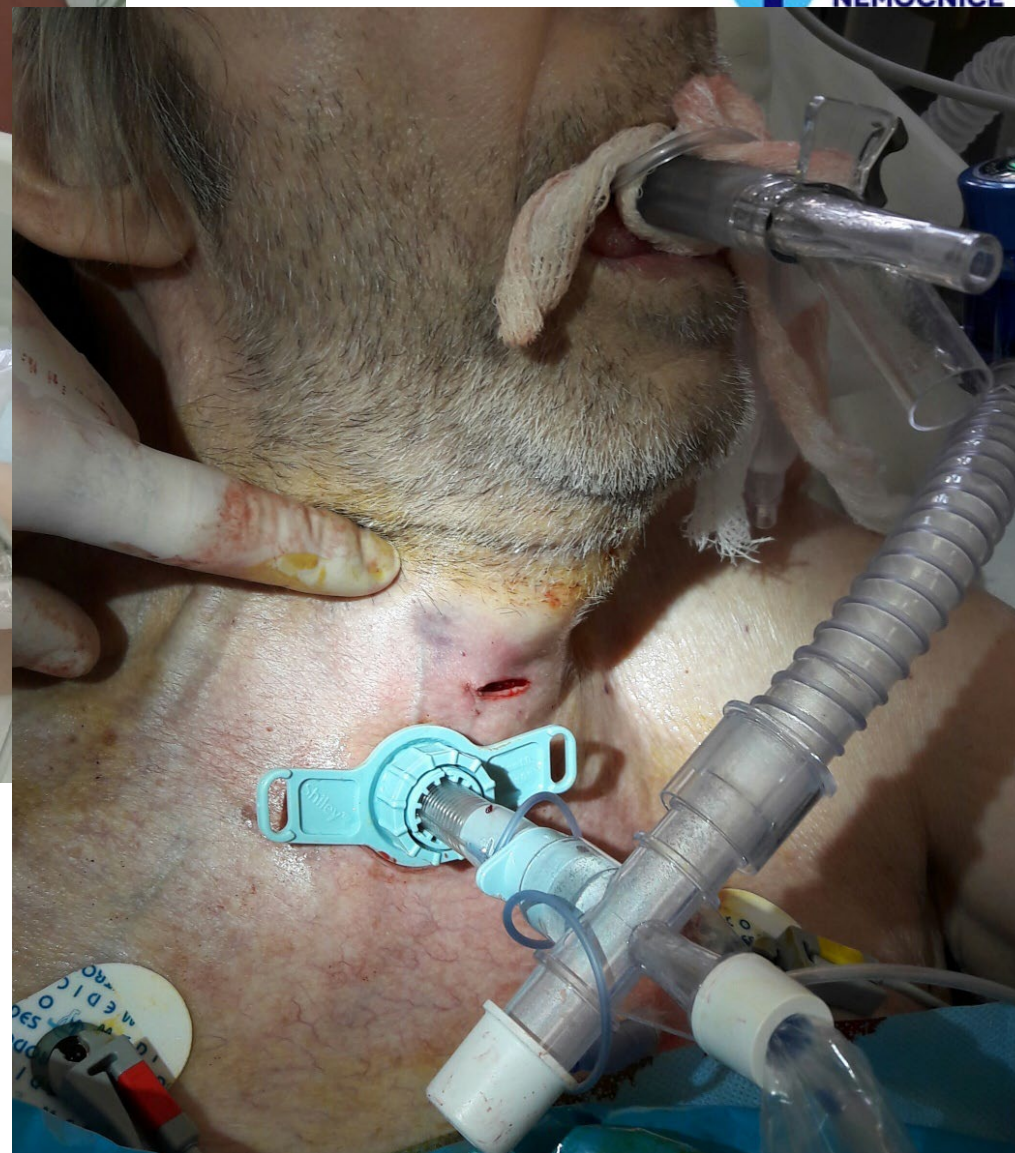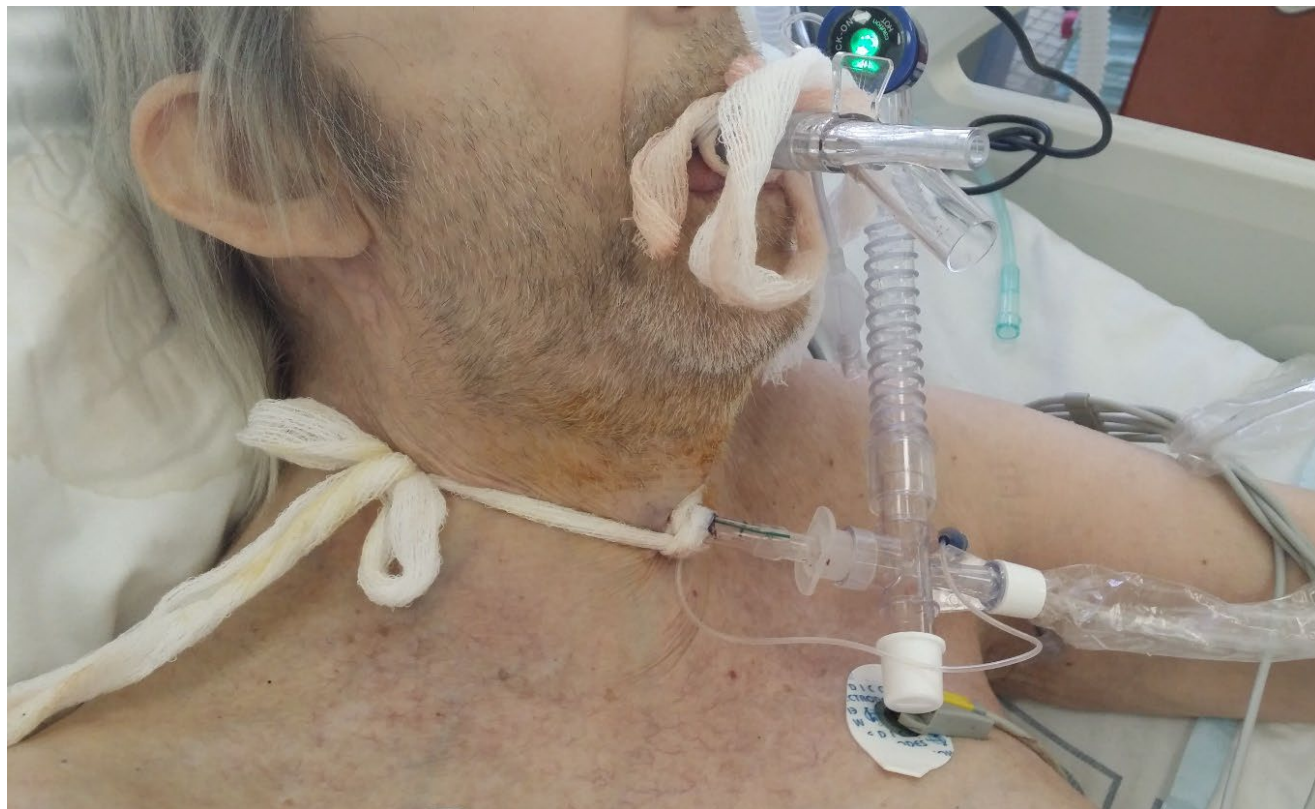Contributors: Allan MacIntyre, DO; Mark K. Markarian, MD; Dale Carrison, DO; Jay Coates, DO; John J. Fildes, MD

- **rychlé - pouze 3 kroky**
- **„stresu vzdornost“**
- **ET kanyla č. 6,5**
- manžeta - plnohodnotná UPV
- možnost **FOB** např. při krvácení

- **jednoduchost**
- **délka trvání celého výkonu do 90 s.**



# Post BACT – konverze na TS





# Post BACT – konverze na TS

