

FAKULTNÍ NEMOCNICE BRNO  
A LÉKAŘSKÁ FAKULTA  
MASARYKOVY UNIVERZITY



**KLINIKA DĚTSKÉ  
ANESTEZIOLIE  
A RESUSCITACE**

# Když záleží na detailech – pohled pacienta

Martina Klincová



sekce mladých  
anesteziologů  
a intenzivistů



**FAKULTNÍ  
NEMOCNICE  
BRNO**

**M U N I  
M E D**

# Kazuistika – žena, 34 let

OA: doposud zdravá žena, sledována pouze s hraniční funkcí štítné žlázy a lumbagem

NO: několik měsíců, možná i roky, postupně zhoršování hlasu a dušnost

musí se nadýchnout v průběhu mluvení/věty

sportování je bez limitace výkonu

občas pálení žáhy, kašel a zaskakování potravy spíše dříve

doposud: RTG plic v normě, KO v normě, biochemie v normě

# ORL vyšetření

Dále pravým nosním průduchem, nosohltan je volný, tubární tory klidné, nízká pharyngeální tonzila.

Dále volně do hypofaryngu: vchod do hrtanu je nepřehledný pro cystické vyklenutí z laterální stěny supraglotis vlevo, kulovitá rezistence zabraňuje pohledu na hlasivky, patrna pravá vestibulární řasa, snad i přední komisura, útvar vychází vs z levé aryepiglotické řasy.

hltan je symetrický, tonzily za oblouky, bez obsahu, hybnost hltanu je v normě.

zevně klidné, bez hmatné rezistence.

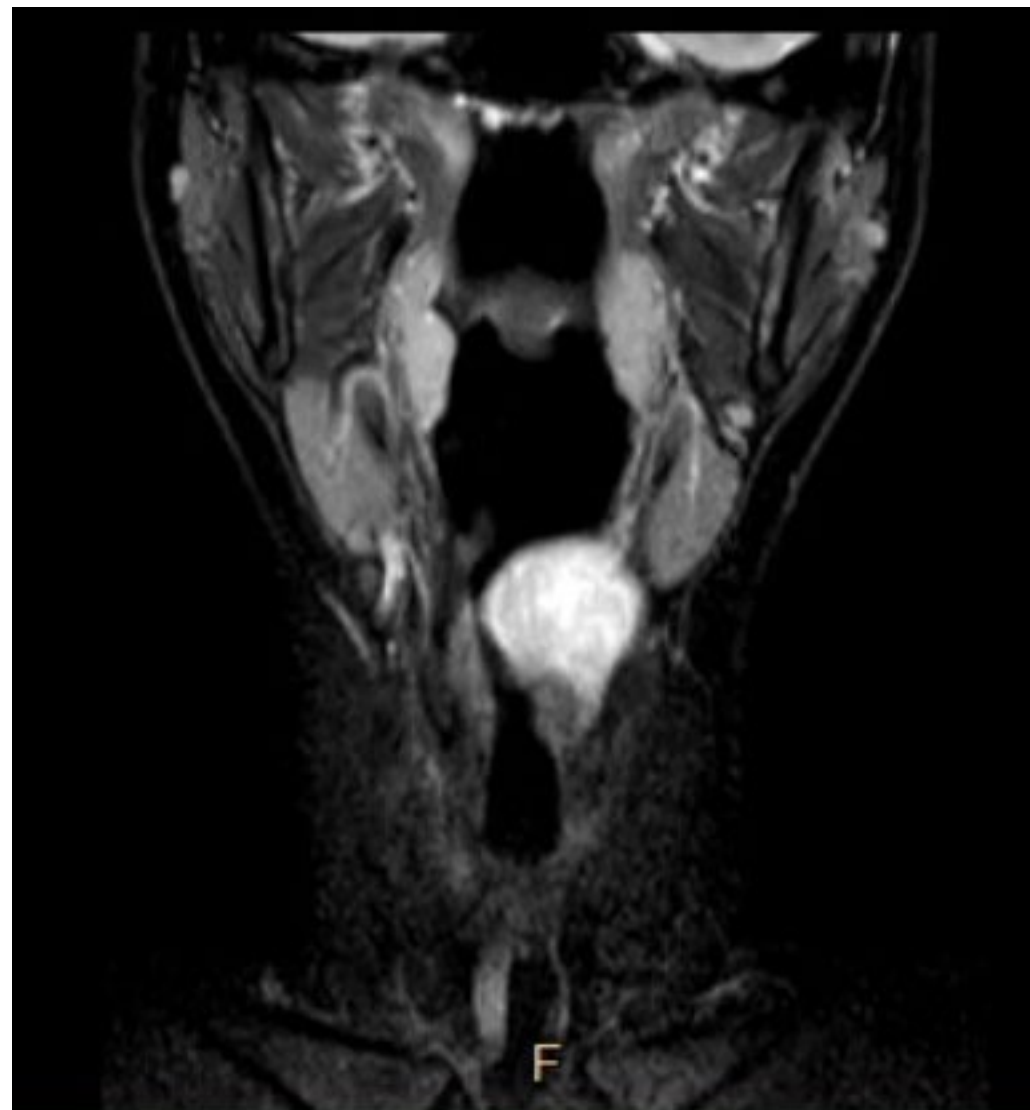z: cystická rezistence supraglotis

# MRI

V obl. hypofaryngu vlevo při epiglottis patrna objemná ložisková formace o velikosti cca 29x23x30mm, která omezuje zleva vzduchový sloupec hypopharyngu a poměrně výrazně i vstup do laryngu. Ložisko má relativně vysoký T2 signál, postkontrastně však je patrné jeho nehomogenní sycení, nemá tedy charakter cysty.

Léze je dobře ohraničená, nejsou známky plošnější infiltrace do okolí.

Struktury hrtanu kaudálněji bez patologických změn, hlasová štěrbina je symetrická, subglotický prostor je volný.









# Když záleží na detailech...






# Příznaky


Plíživé

Nespecifické

Nekonstantní



# Časový horizont



25.11. 2023 XV. Konference AKUTNĚ

28.11.2023 ORL vyšetření

8.12. 2023 MRI

11.12. 2023 Pohovor s operátorem

15.12. 2023 Operační výkon

19.12. 2023 Propuštění

29.12. 2023 Výsledek histologie

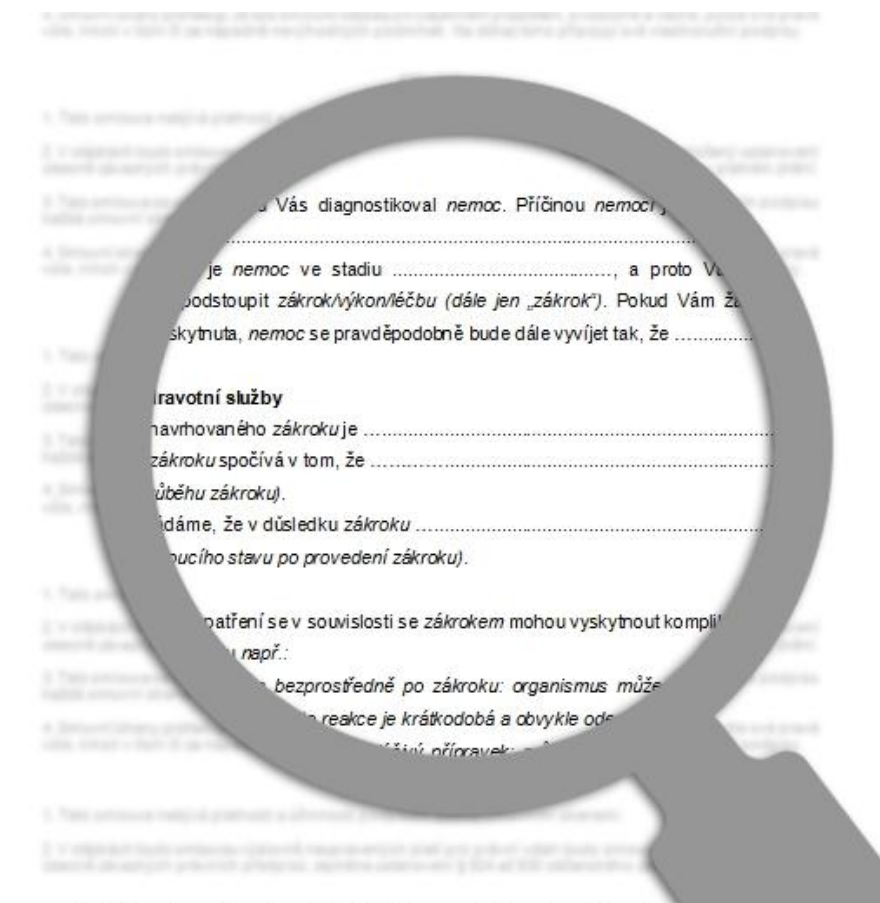



# Informovaný souhlas

Důležitost rozhovoru

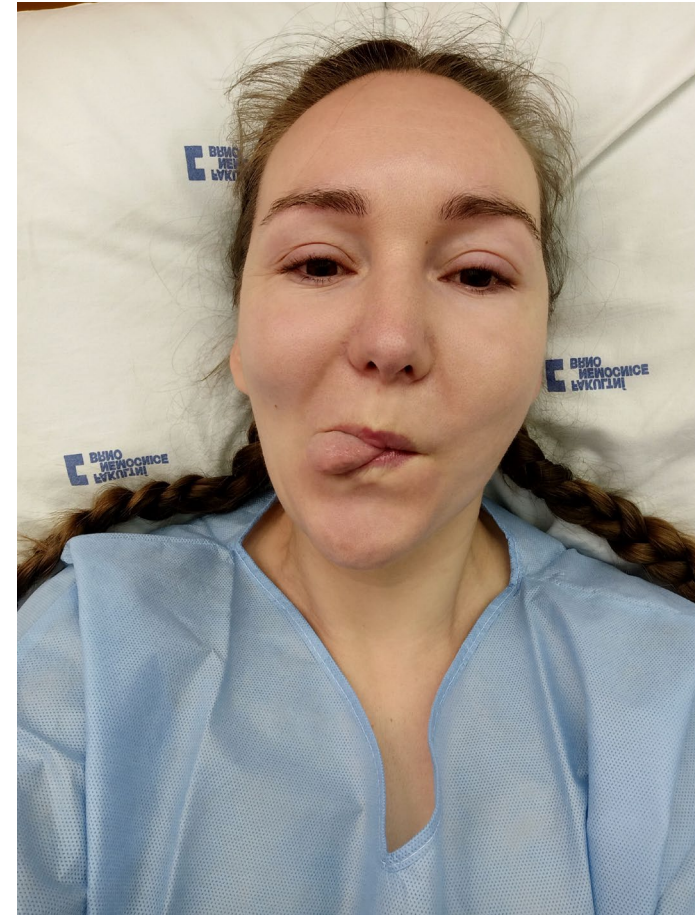
Porozumění ≠ Přijetí situace

Nejde o pouhý podpis



# Lidskost

Důležitost sociální podpory blízkých  
Návštěvy v nemocnici  
Zachování vlastní intimity





# Anestezie a operace

Příprava na awake intubaci

= bez premedikace

Na sále po zajištění žíly 2 mg Midazolamu

... a pak už nevím nic O:-)

Operace – cestou MLS

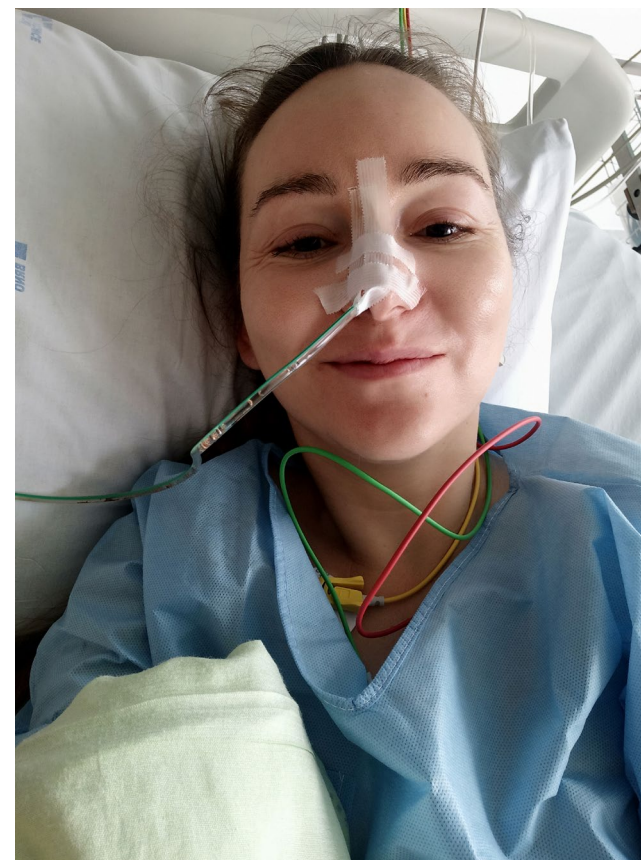

- dobře ohraničený solidní útvar
- totální extirpace po částích ad histol
- glottis volná, jen mírný edém arytenoidního hrbolu vlevo

# Předcházení komplikacím

Vhodná pooperační péče

Analgezie


Nutnost monitorace vs. spánek





# Individualizace

Systemové opatření / zvyklosti  
Potřeby konkrétního pacienta  
Možnosti zpříjemnění nepříjemného




# Jídlo

Fakt dost špatné ☹️

Nutriční hodnota

Poživatelnost





# Co si odnést domů?

Na detailech záleží!

Budme vnímavý

Budme empatictí

Budme profesionální


Budme odborníci

Budme bezpeční

Chtějme měnit věci k lepšímu

Oceňujme, když to někdo dělá dobře

Podporujme se navzájem, ať nevyhoříme





**Děkuji za vše!**



sekce mladých  
anesteziologů  
a intenzivistů

FN BRNO a LF MU  **KDAR**

FN BRNO a LF MU  **KDAR**