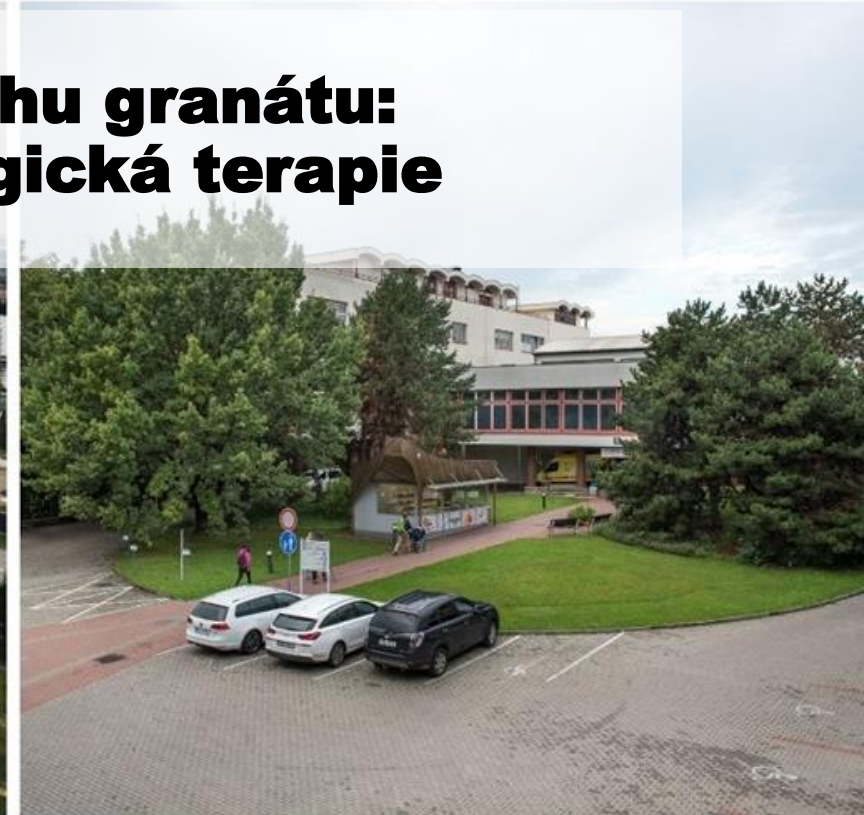
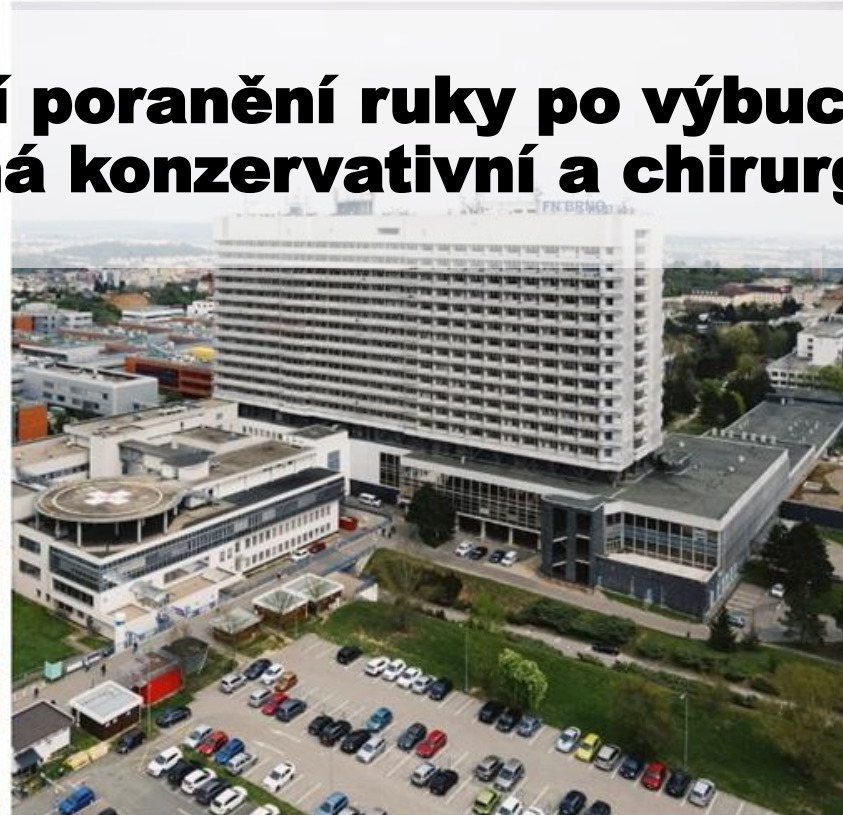
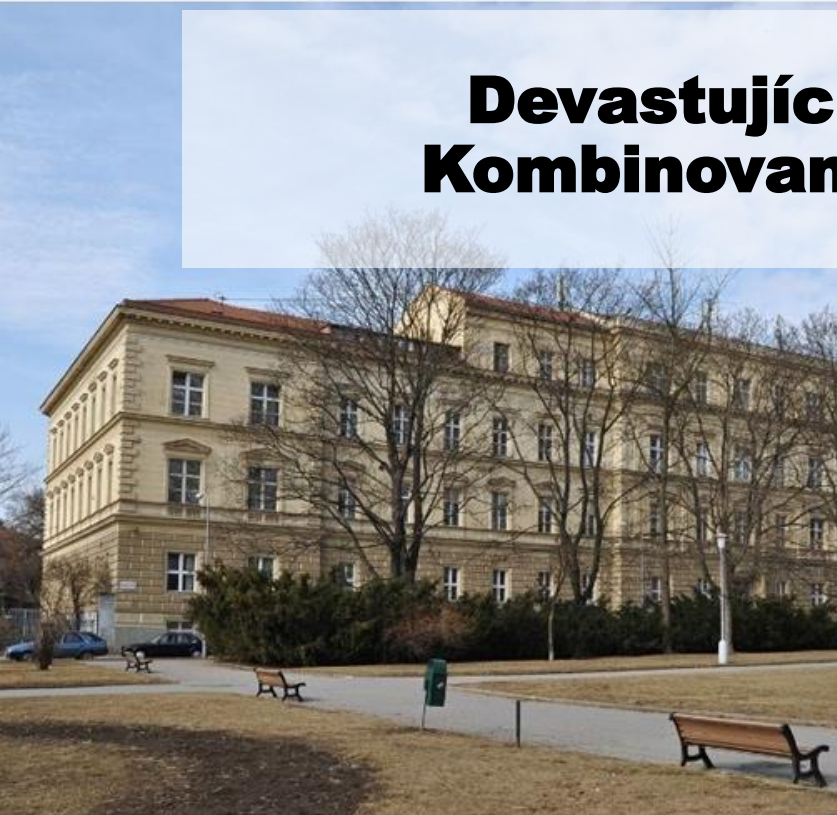

Devastující poranění ruky po výbuchu granátu: Kombinovaná konzervativní a chirurgická terapie



Doc. MUDr. Petr Šín, Ph.D.^{1,3}, MUDr. Alica Hokynková Ph.D.^{1,3},
MUDr. Jakub Holoubek, Ph.D.^{1,3}, doc MUDr. Milan Krτίčka Ph.D.^{2,3}, MUDr. Jan Kovařík^{2,3}

Předkládá:

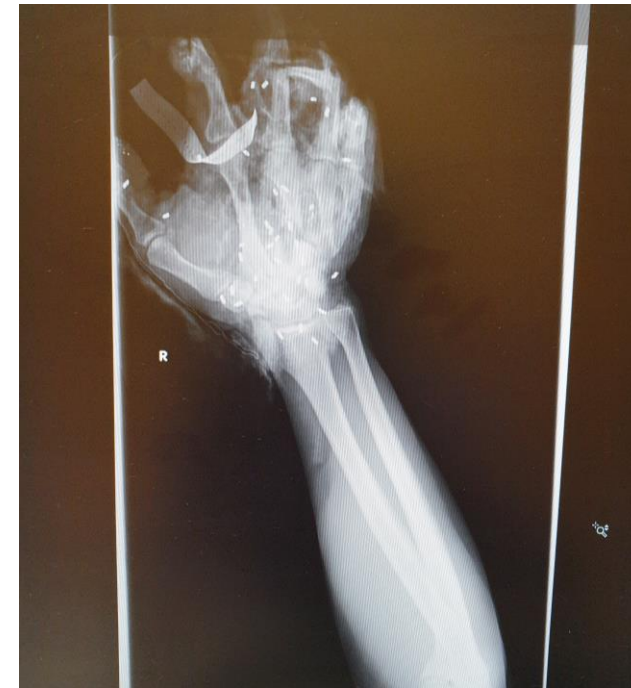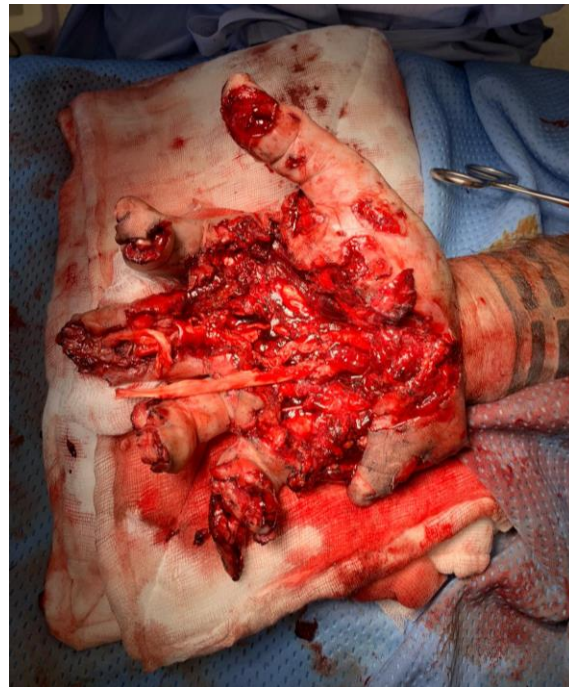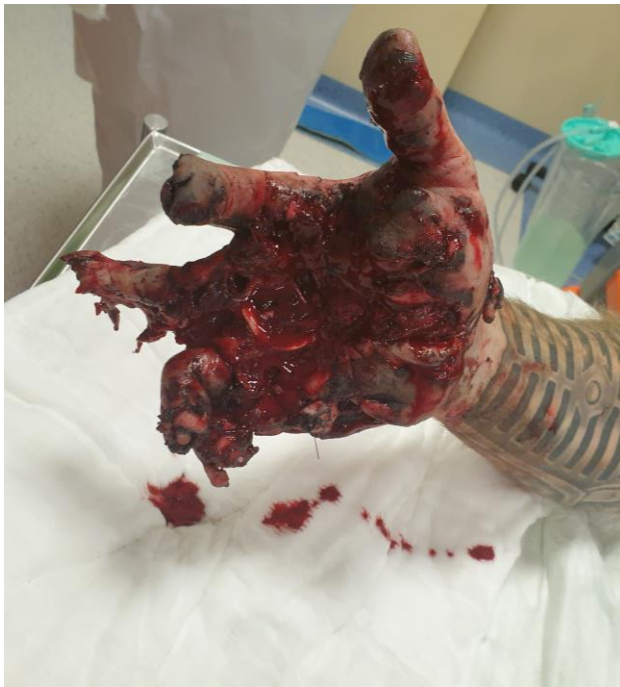¹Klinika popálenin a plastické chirurgie, Fakultní nemocnice Brno

²Klinika úrazové chirurgie, Fakultní nemocnice Brno

³Lékařská fakulta Masarykovy Univerzity, Brno

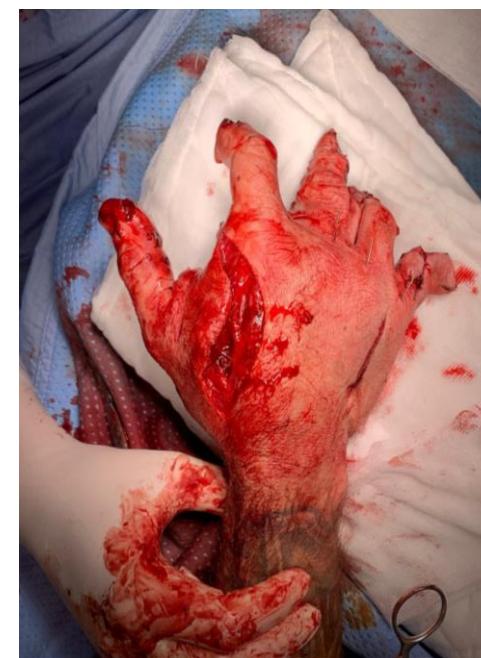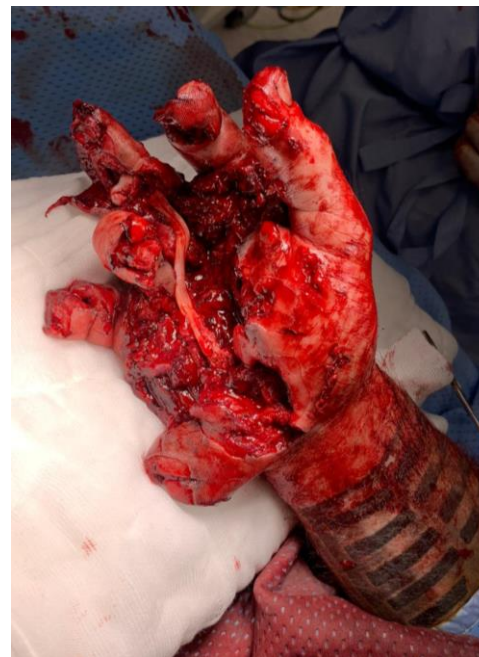Kazuistika

- 41ti letý muž - výbuch granátu-profesionální voják
- OUP- algoritmus polytrauma
- Celotělové CT- mnohočetně šrapnely



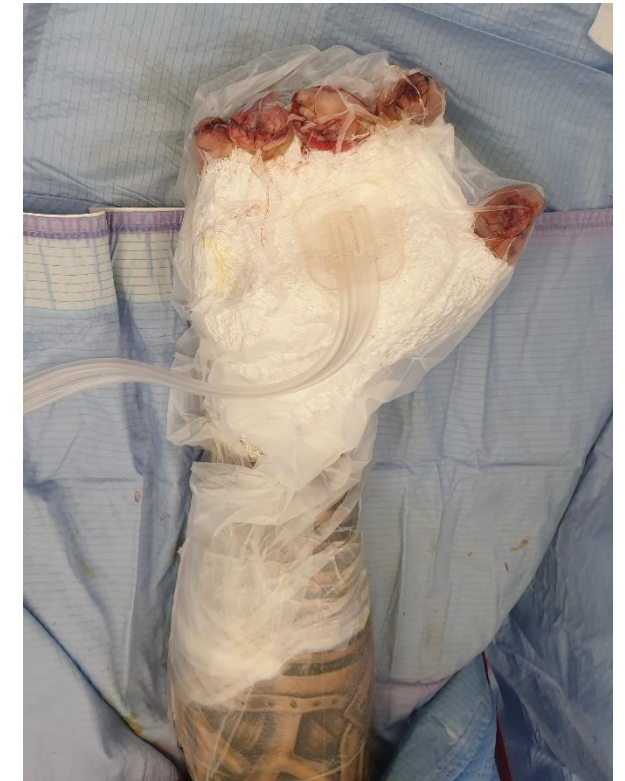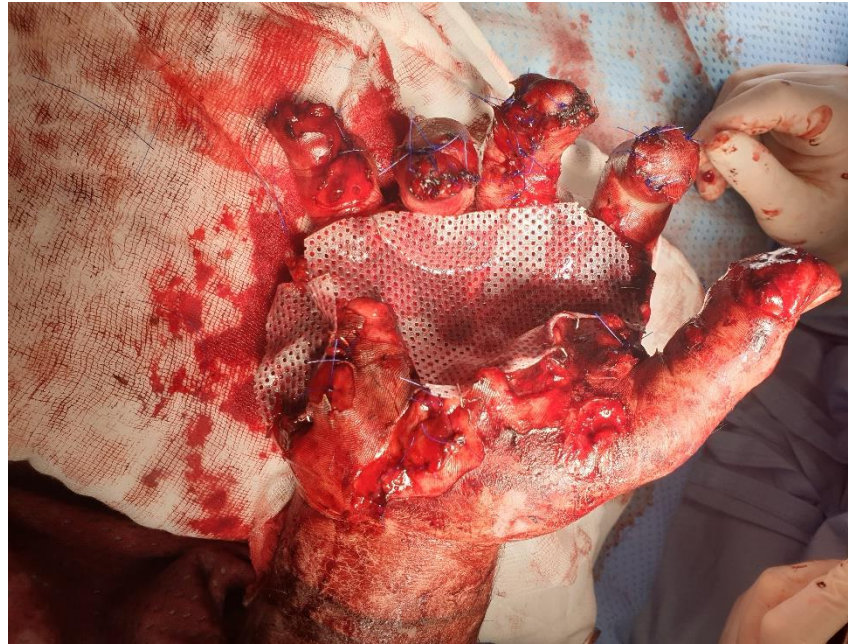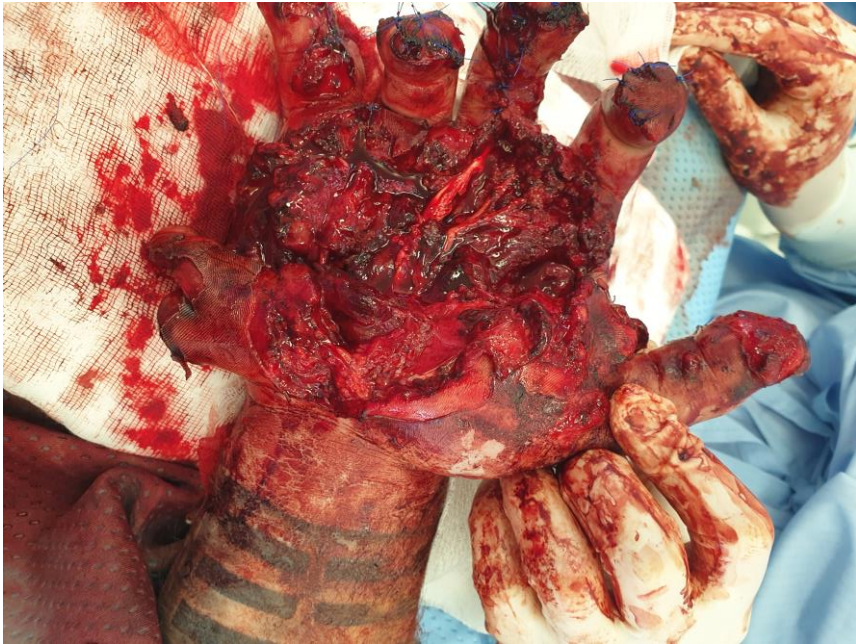Kazuistika

- PHK - devastace dominantní ruky
- Stabilizace fraktur
- Debridement
- Revize šlachového aparátu
- Revize NC svazků

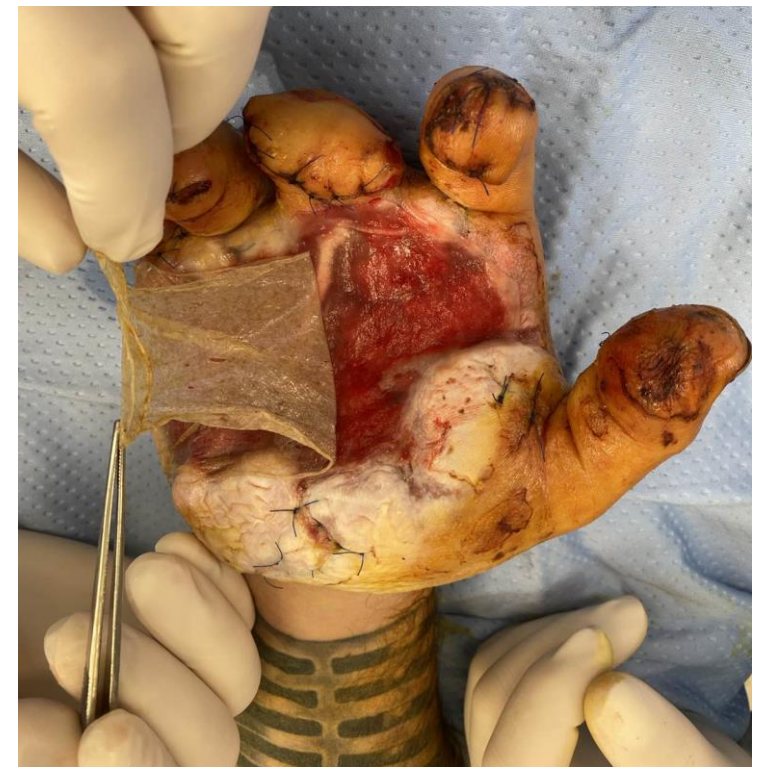
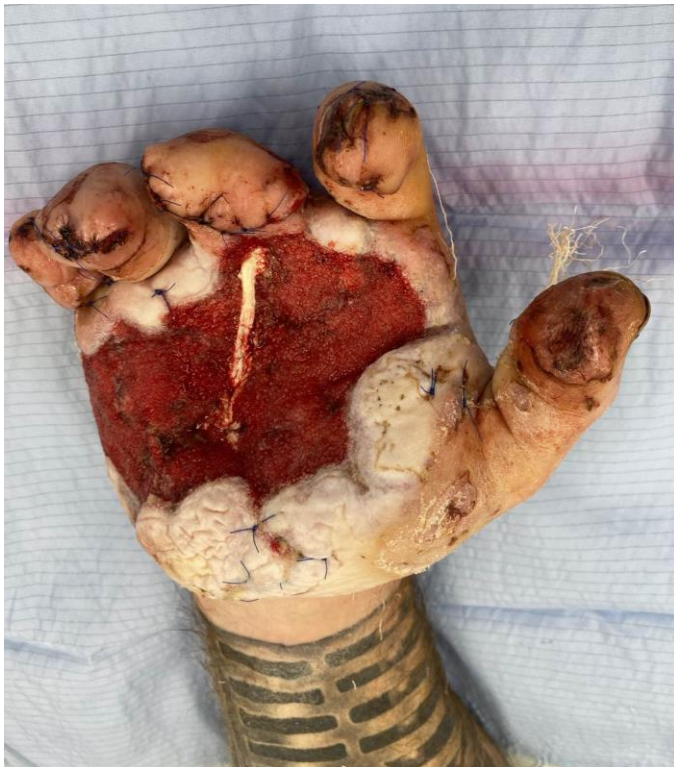

Konzervativní techniky

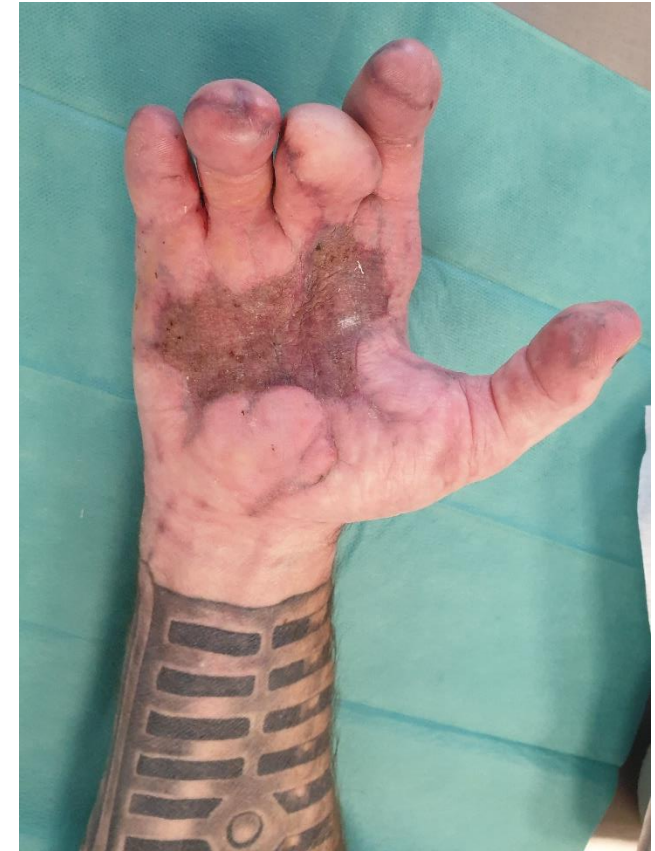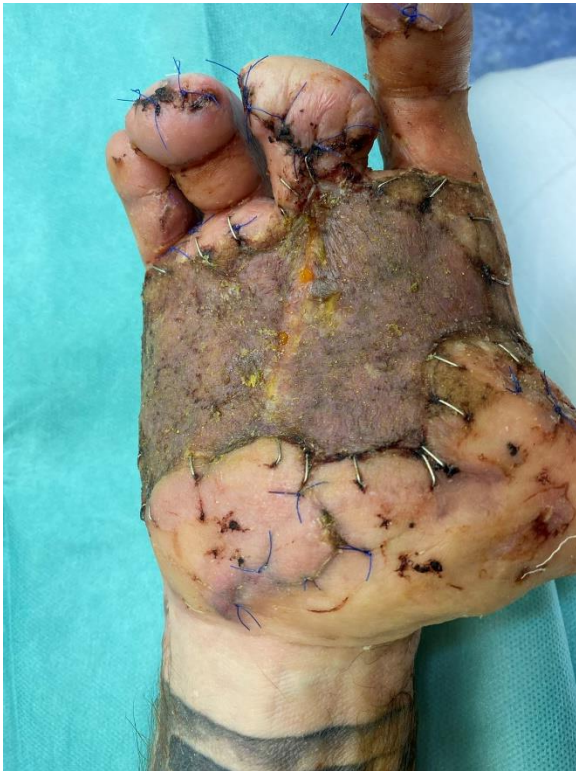- NPWT – Mepitel®, Kerlix®
- Převezky v CA á 3-5 dnů



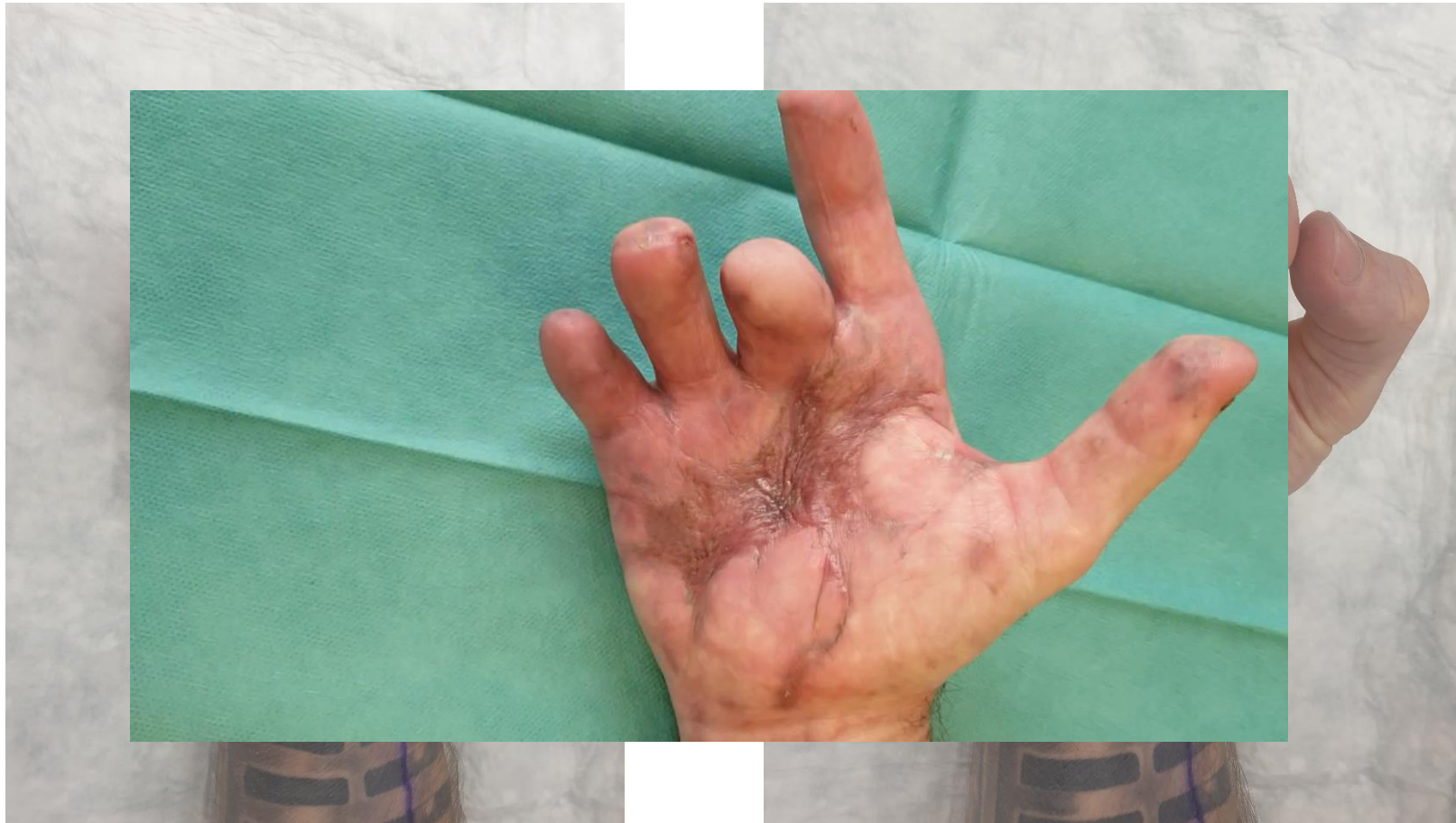Chirurgická léčba – Matriderm® + autotransplantace



Chirurgická léčba – Matriderm® + autotransplantace

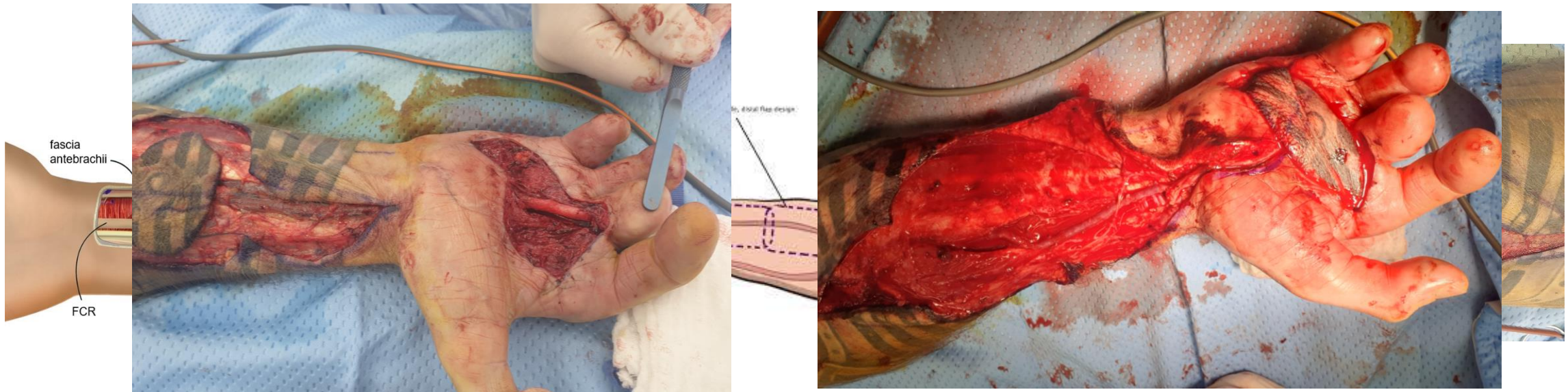


Komplikace- jizevnatá kontraktura

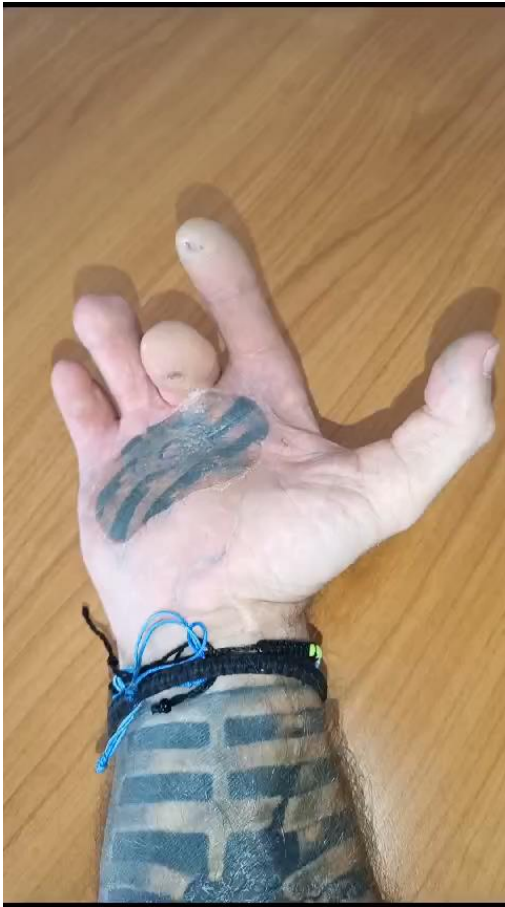

Chirurgická léčba - laloková plastika

- Reverzní radial forearm flap –“čínský“ předloketní lalok
- Kompromitace arteriálního řečiště
- Náhrada chybějícího úseku a. radialis venozním grafterem



Funkční výsledek po chirurgických rekonstrukcích



Děkuji za pozornost



Sin.Petr@fnbrno.cz



532 222 206