

# ORTHOFIX GALAXY K OŠETŘENÍ ZLOMENIN PROXIMÁLNÍHO HUMERU

**MUDr. Tomáš Kozák MUDr. Jan Bielák**

Ort.-traum. oddělení

Nemocnice Znojmo p.o.

přednosta doc. MUDr Martin Komzák

# EPIDEMIOLOGIE

---

**3. nejčastější zlomenina starší populace  
(70% starší 60ti let), ženy - 75%**

**Incidence: Evropa 250/100.000 (Bell et  
al.2011)**

**90% pád ze stoje nebo nízké výšky  
(Court-Brown a Caesar 2006)**

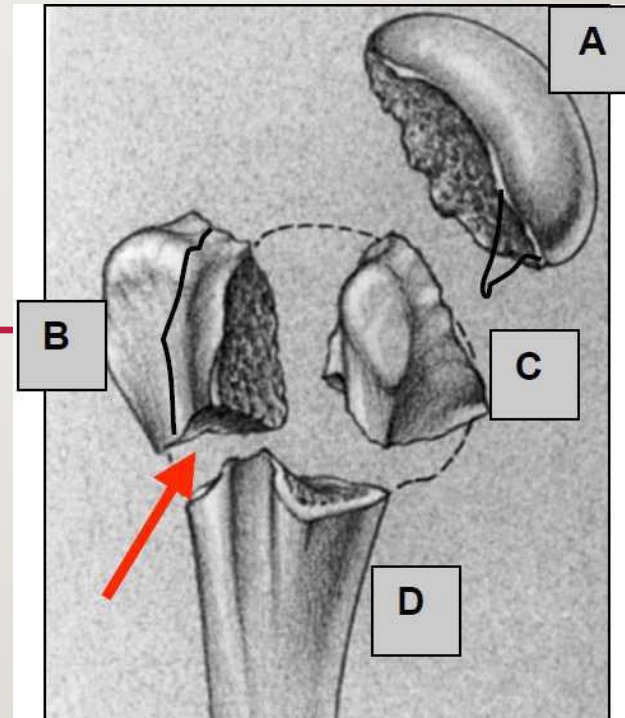
# EPIDEMIOLOGIE

---

**6% všech diagnostikovaných zlomenin na podkladě demografického vývoje je očekáváno do roku 2030 ztrojnásobení incidence**

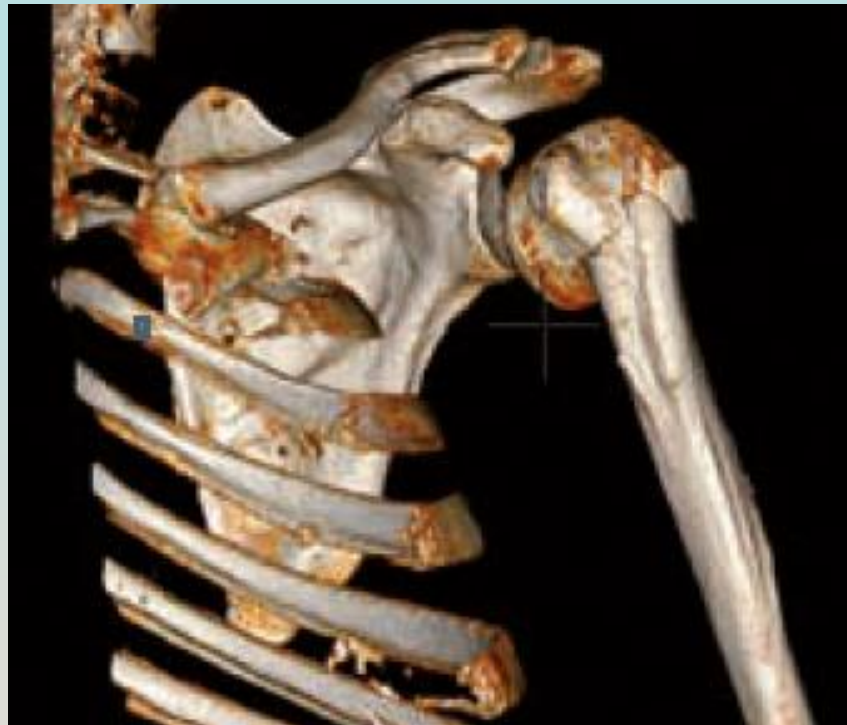# KLASIFIKACE

**Codmann 1934**  
**Neer 1970**  
**AO 1990**  
**Habermeyer 1989**  
**Hertel 2004**

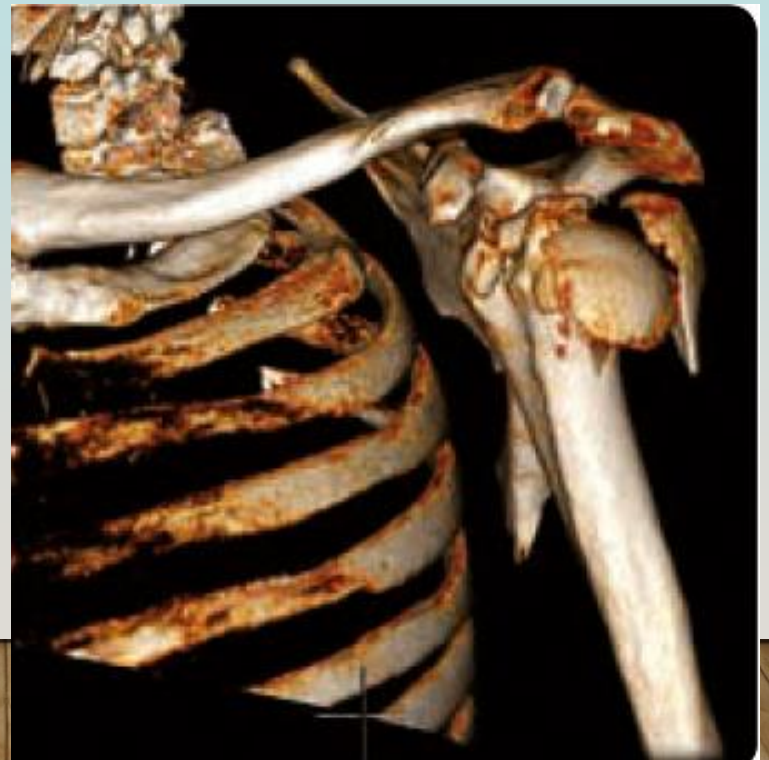

# ORTHOFIX GALAXY

---



**Jak a čím ?**

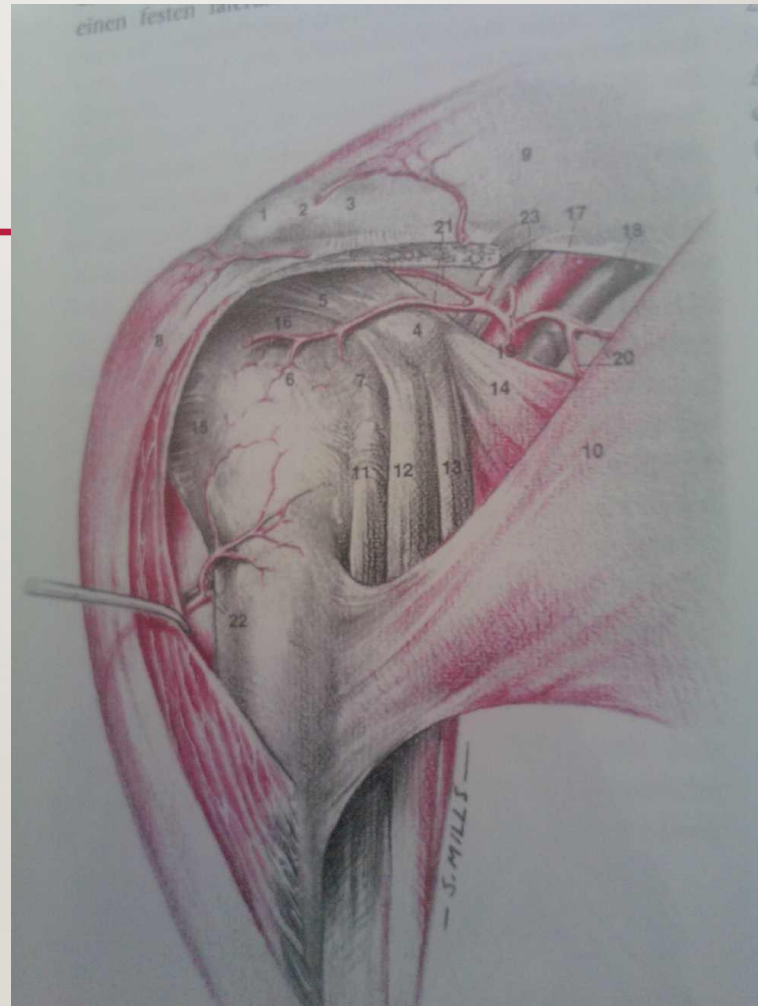


# PROX. HUMERUS

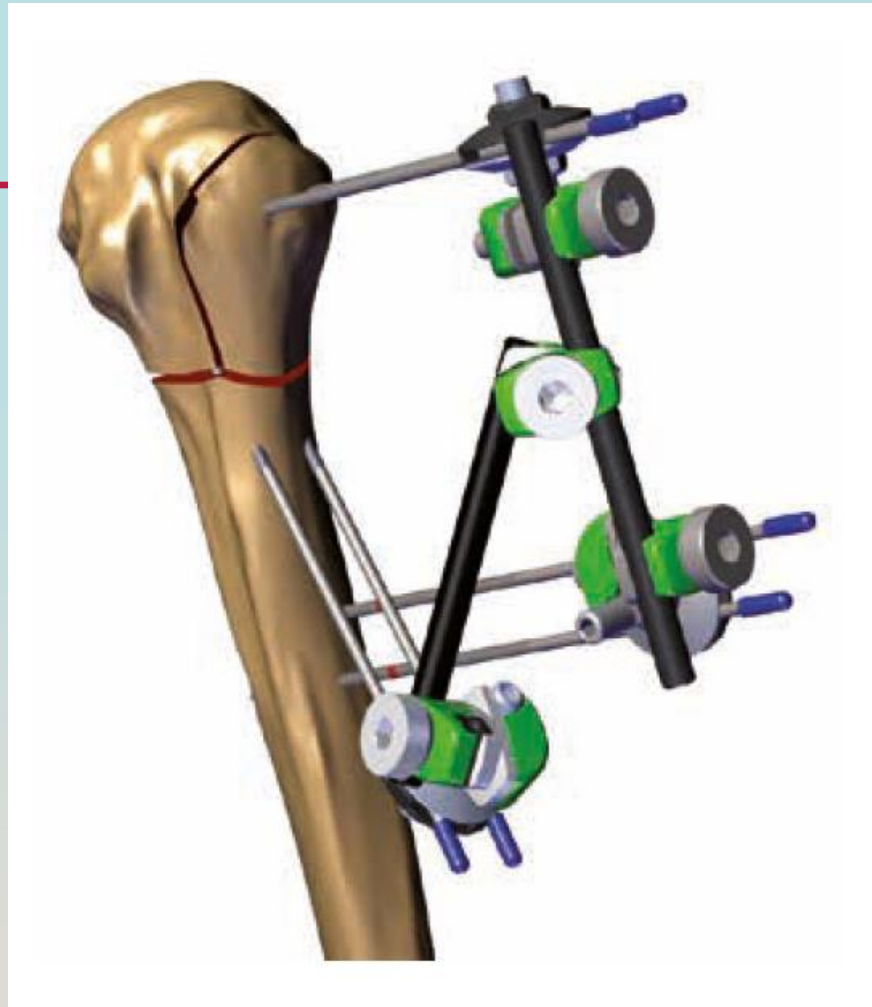
---

- **konzervativně**
- **hřeb**
- **dlaha**
- **ZF**
- **CKP, reverzní náhrada**

# ANATOMIE



# ORTHOFIX GALAXY







# ORTHOFIX GALAXY

---

- miniinvazivita
- použití u tříštvých zlomenin prox. konce pažní kosti
- doplnění spektra výkonů hřeb, dlahy, **fixatér**, endoprotéza
- zachování cévního zásobení úlomků, šetrná repozice
- dobrá tolerance pacientem
- možnost jednodenní a dále ambulantní péče

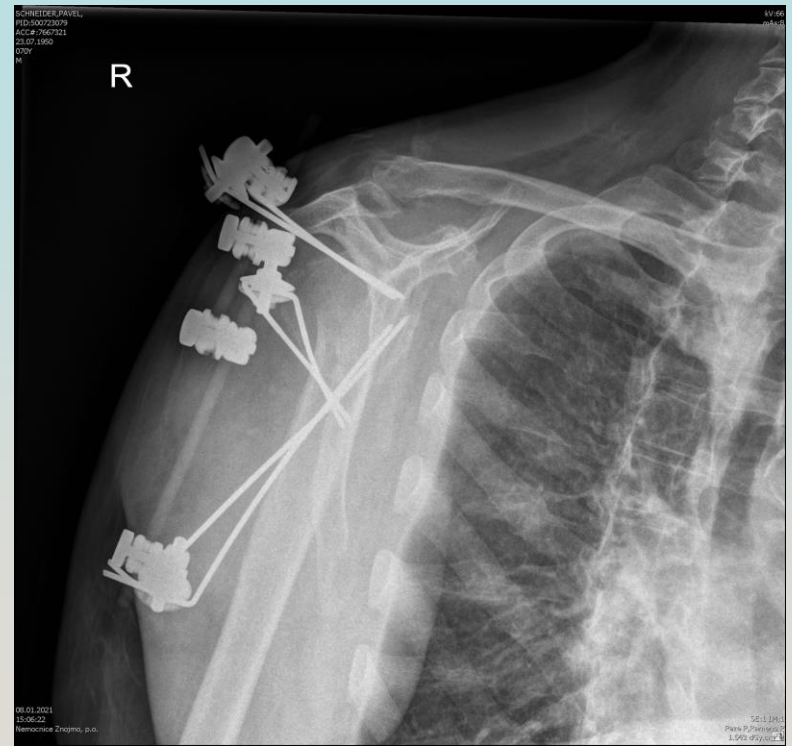
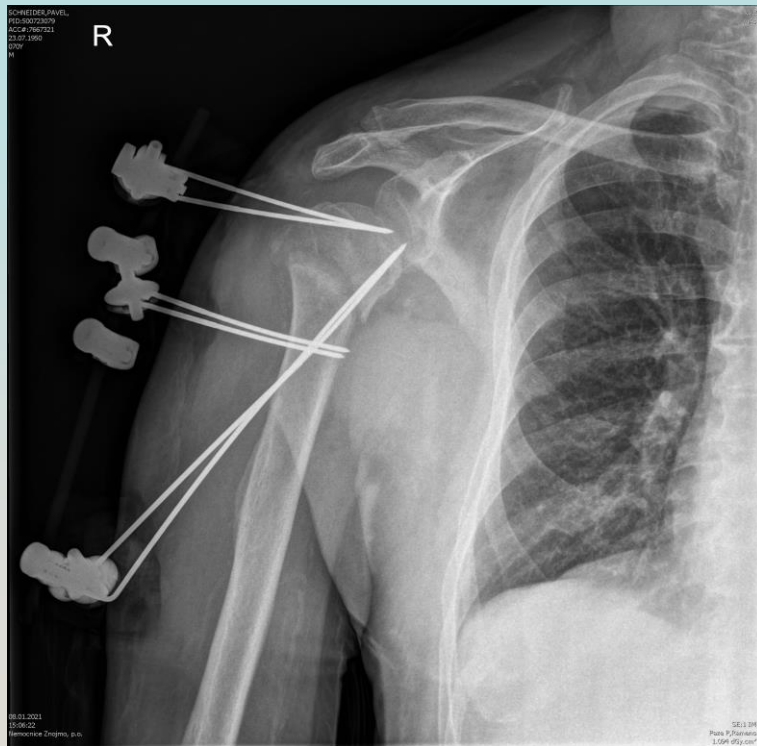
# DIAGNOSTIKA

---

- **RTg snímek ve 2 projekcích**
- **CT zlomeniny s 3D rekonstrukcí**

# ORTHOFIX GALAXY

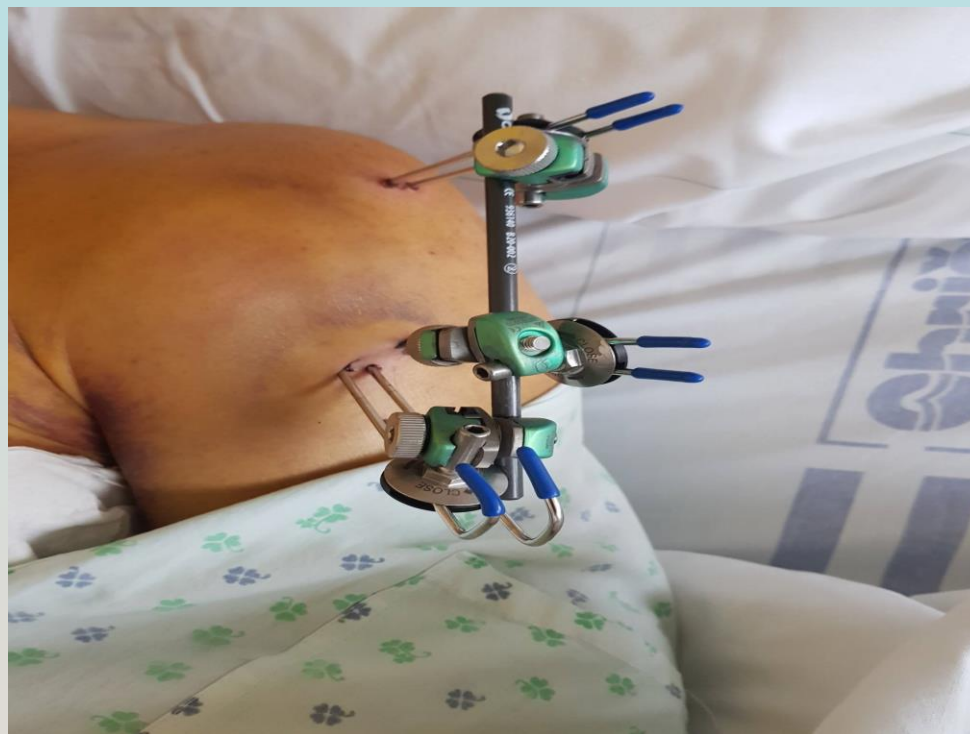---



# ORTHOFIX GALAXY

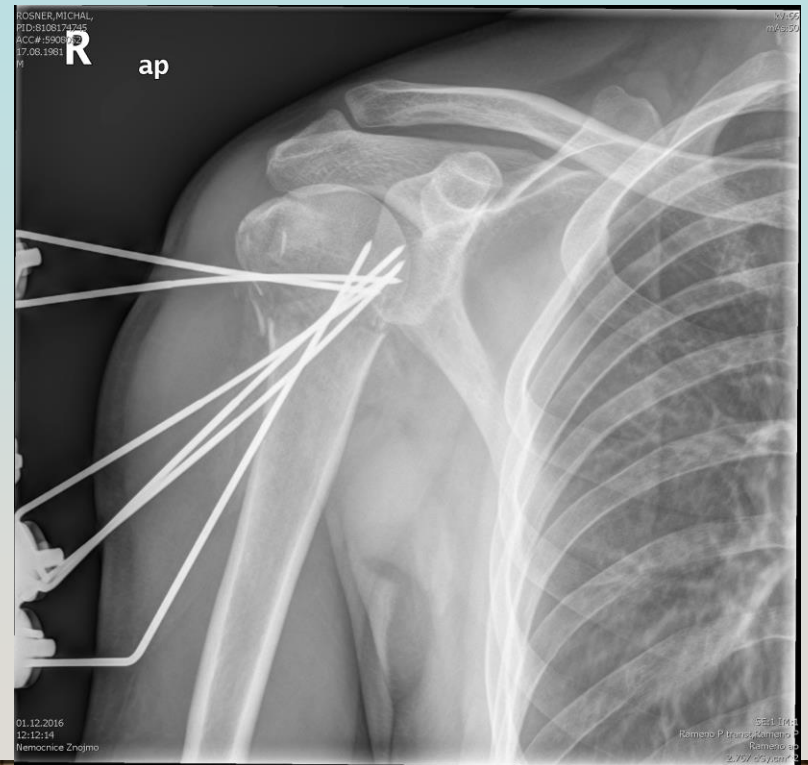
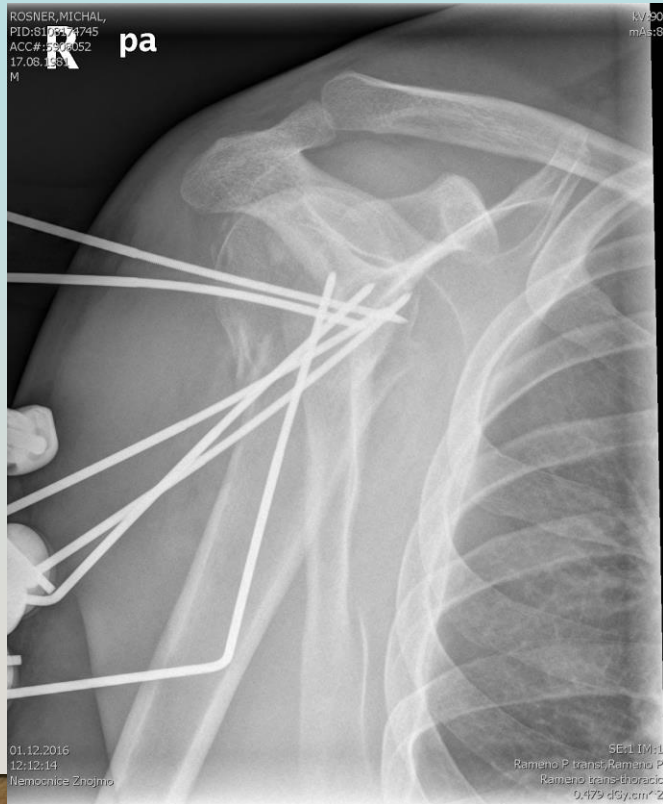---

tyčový fixátor s minimálně  
6 K dráty se závitem 6cm s  
tloušťkou 3mm



# ORTHOFIX GALAXY

---



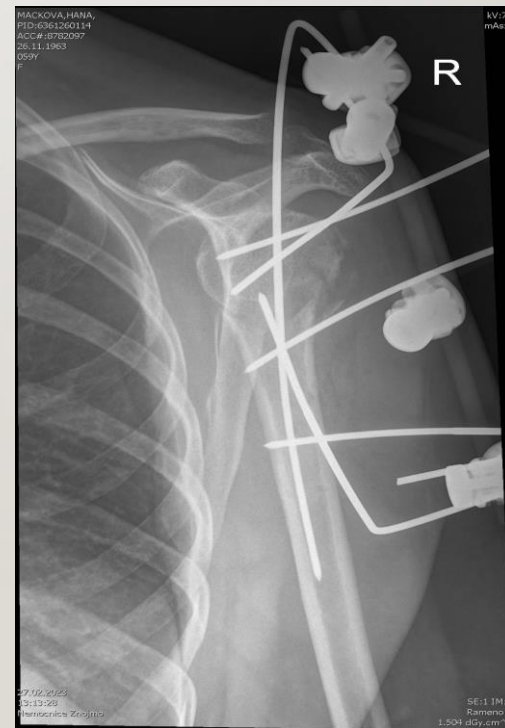
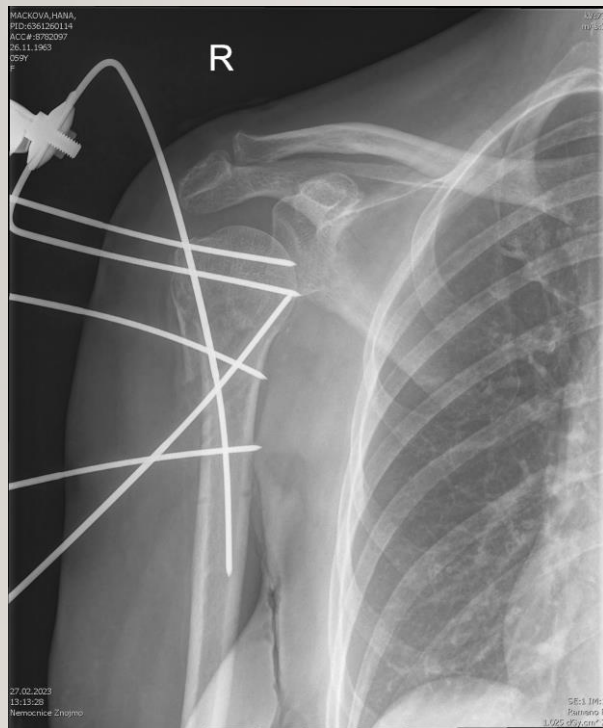
# ORTHOFIX GALAXY

---

- doba fixace 4 - 8 týdnů
- od 4. týdne zahájení rehabilitace
  - sagitální cvičení, pendula pod vedením fyzioterapeuta
- po sejmutí plná RHB

# ORTHOFIX GALAXY

---





# SOUBOR

---

- 18 ošetřených od roku 2020
- 12 žen a 6 mužů věk 45 – 75 let
- doba fixace 3,5 týdne – 8 týdnů
- pintrack infekt 2x
- nekroza hlavice 1x
- konverze na TEP 1x

---

Děkuji za pozornost

