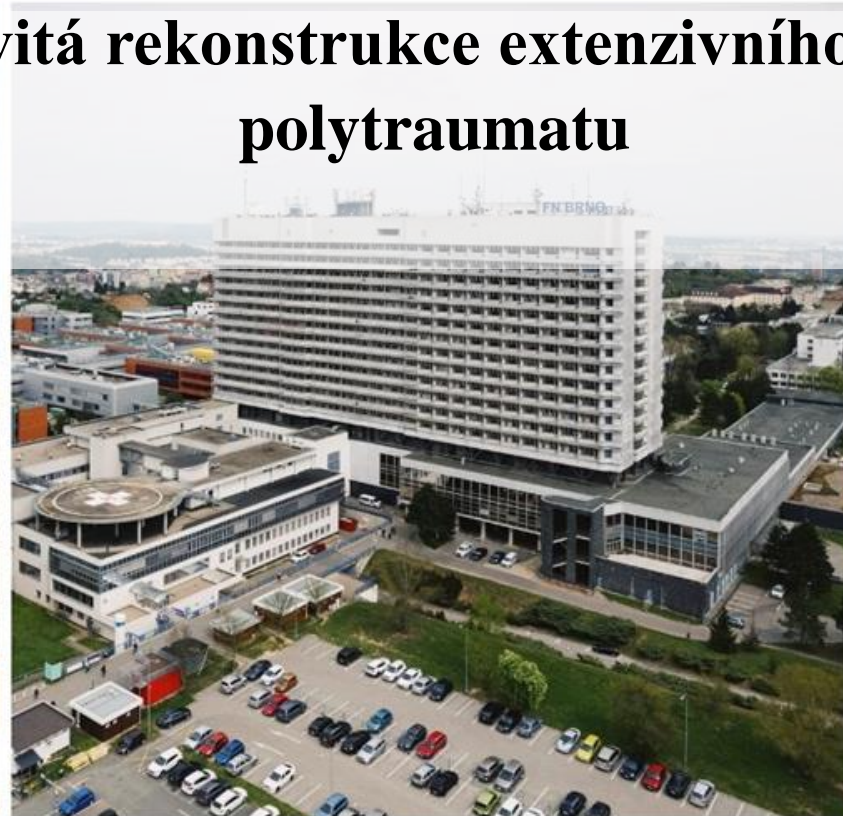
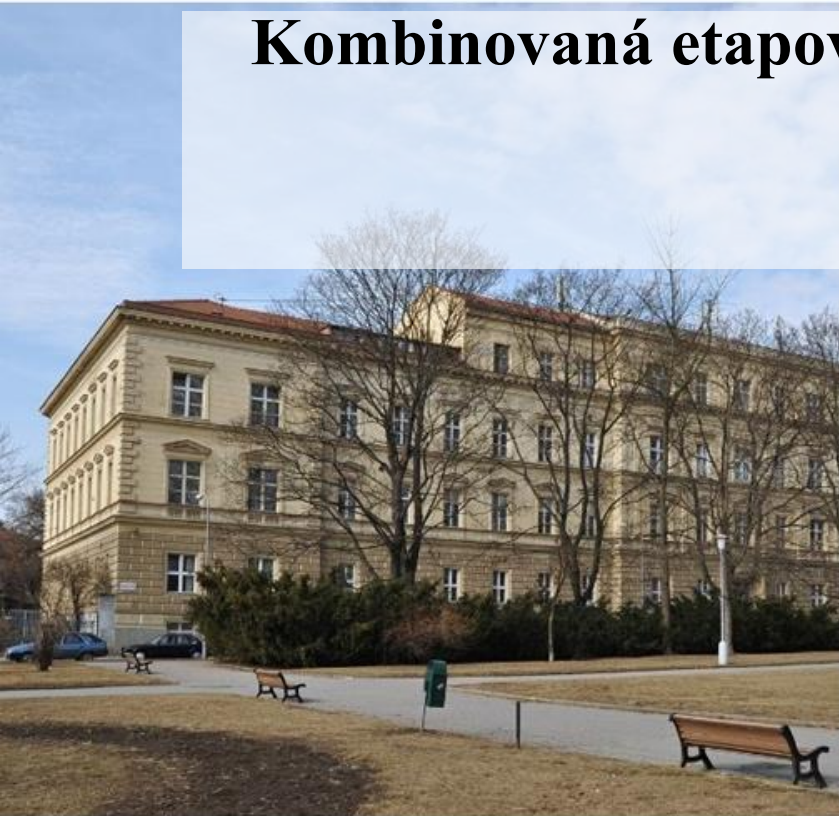


# Kombinovaná etapovitá rekonstrukce extenzivního sakrálního defektu u polytraumatu



*MUDr. Alica Hokynková Ph.D.<sup>1,3</sup>, doc. MUDr. Petr Šín, Ph.D.<sup>1,3</sup>, MUDr. Vladimír Váňa<sup>1,3</sup>, MUDr. Filip Daněk<sup>1,3</sup>, MUDr. Martin Hladík<sup>1,3</sup>,*

**Předkládá:** *MUDr. Taťána Adlerová<sup>1</sup>, doc. MUDr. Libor Streit Ph.D.<sup>1,3</sup>, doc MUDr. Milan Krtička Ph.D.<sup>2,3</sup>, MUDr. Jakub Šrámek<sup>2,3</sup>, MUDr. Jan Kovařík<sup>2,3</sup>*

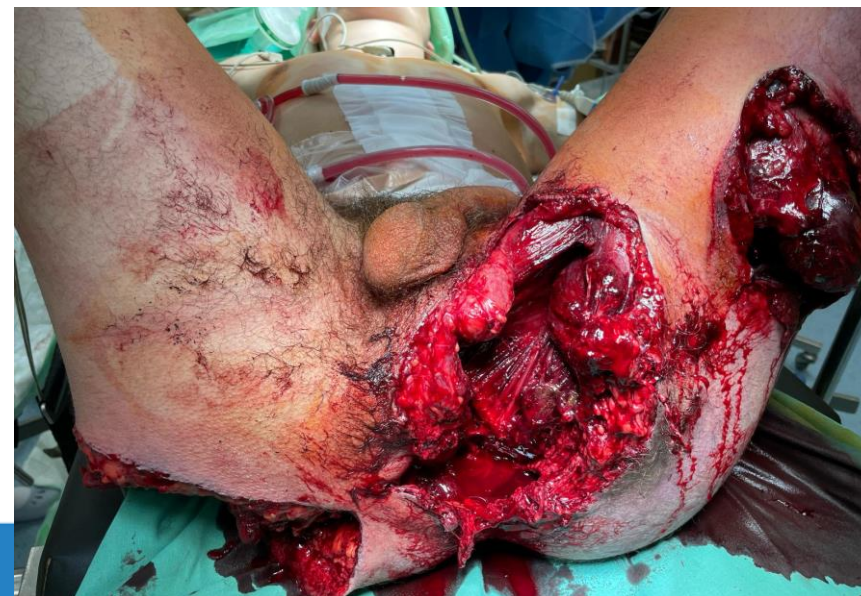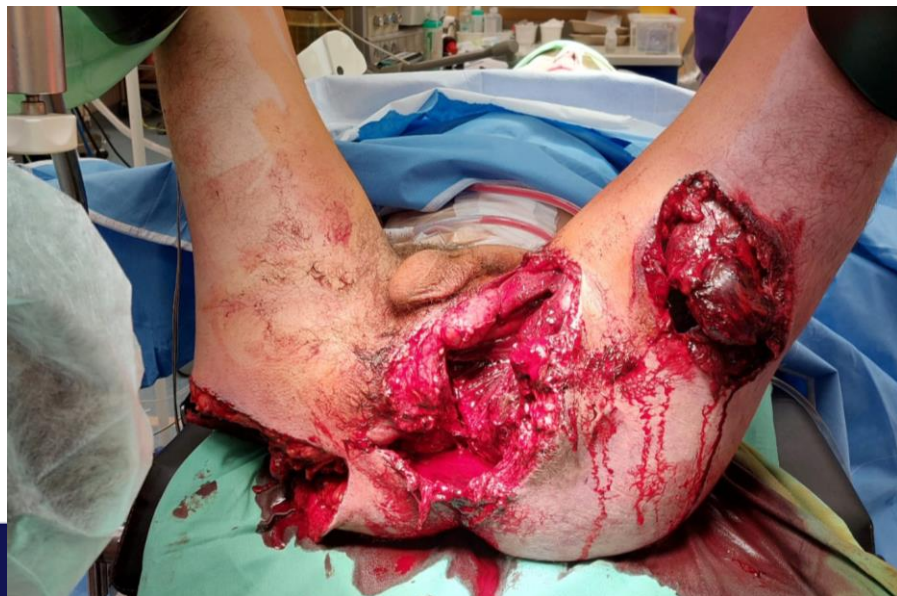<sup>1</sup>Klinika popálenin a plastické chirurgie, Fakultní nemocnice Brno

<sup>2</sup>Klinika úrazové chirurgie, Fakultní nemocnice Brno

<sup>3</sup>Lékařská fakulta Masarykovy Univerzity, Brno

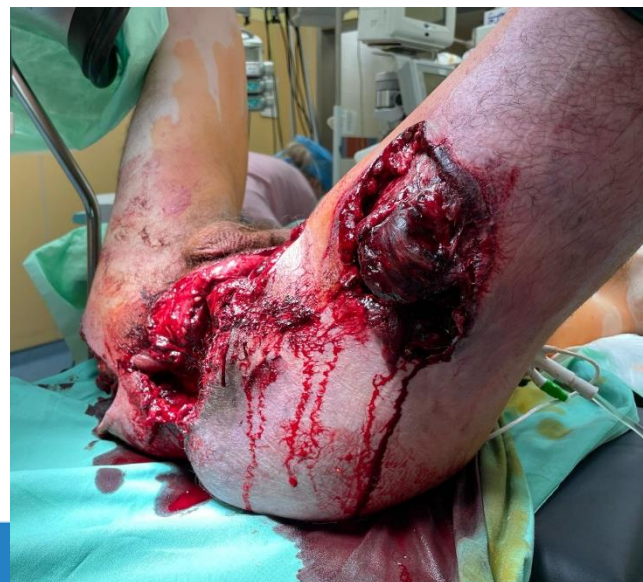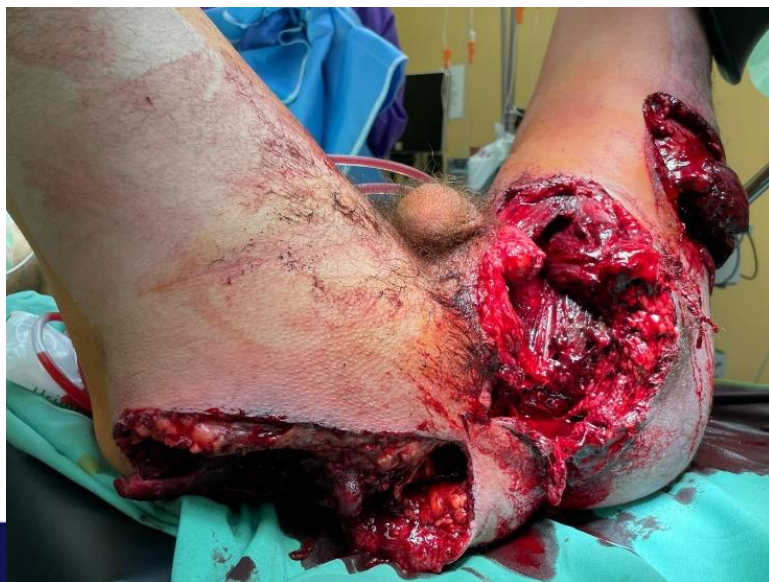# Kazuistika

- 18ti letý muž zachycen vlakem
- OUP → algoritmus polytrauma
- CT - hemoperitoneum, poranění sleziny, pravé ledviny
- Vícečetné fraktury pánve, rozsáhlý sakrogluteální defekt



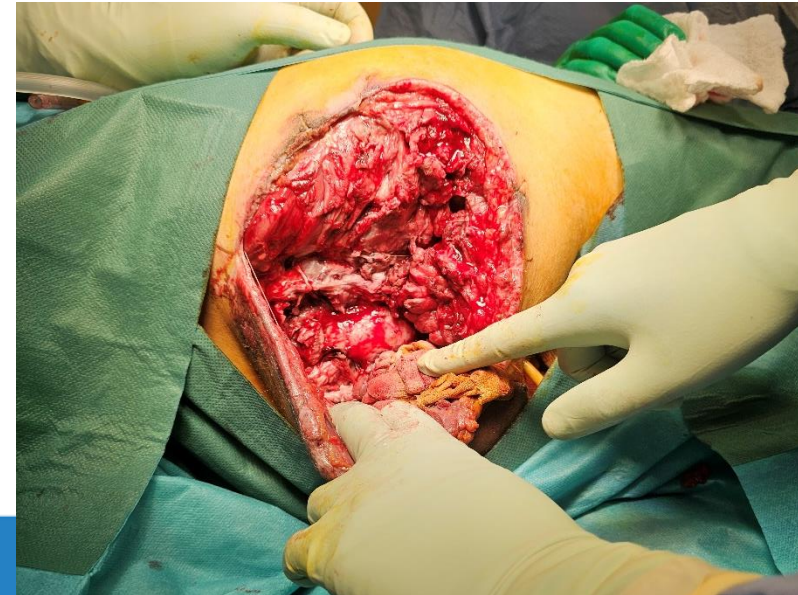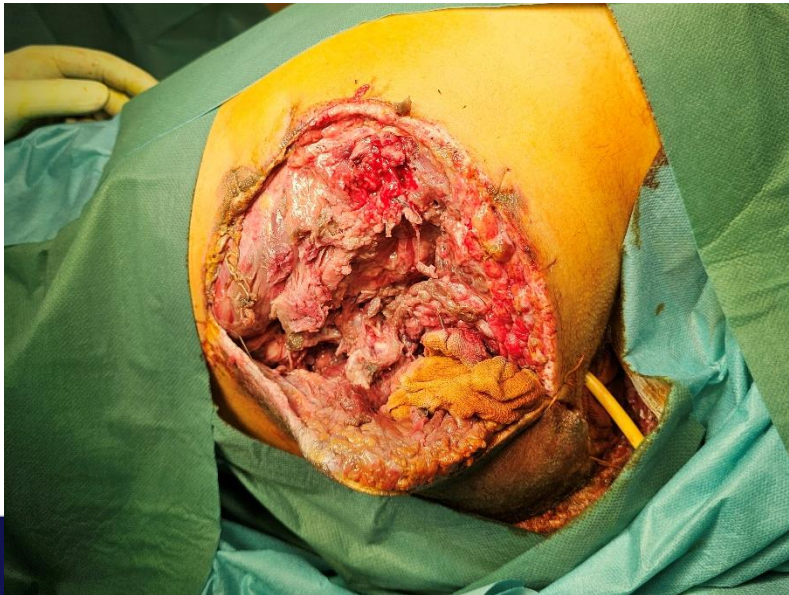# Kazuistika

- Damage Control Surgery → revize, splenektomie, axiální ileostomie
- Devastace měkkých tkání, decollement 1% TBSA- laváže, nekrektomie – nemožnost stabilizace fraktur pánve
- Peroperačně compartment sy → fasciotomie L stehna a bérce



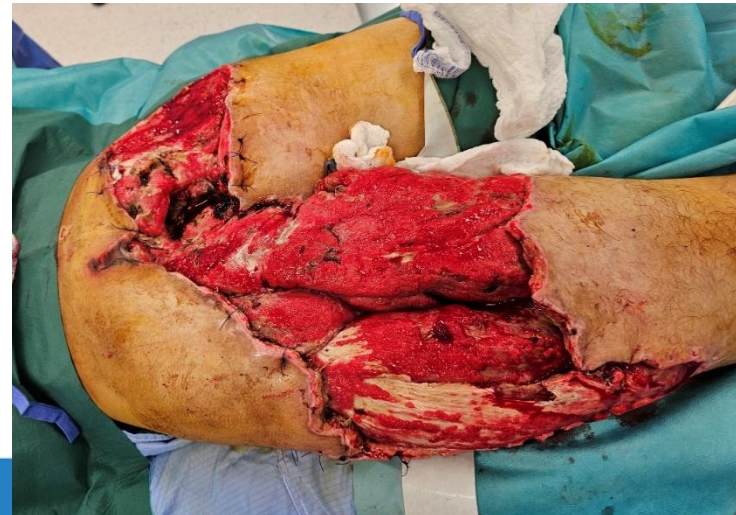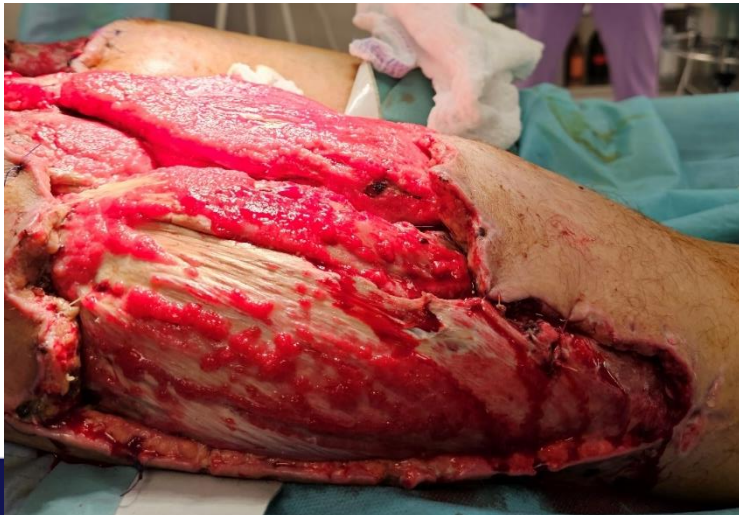
# Chirurgická léčba defektů kůže a měkkých tkání

- Převazy a výkony v CA á 2-3 dny, celkem 28
- Demarkace nekros – svaly perinea a adduktoru stehna
- Nekrektomie m. gluteus maximus
- Amputace rektu – 12.den

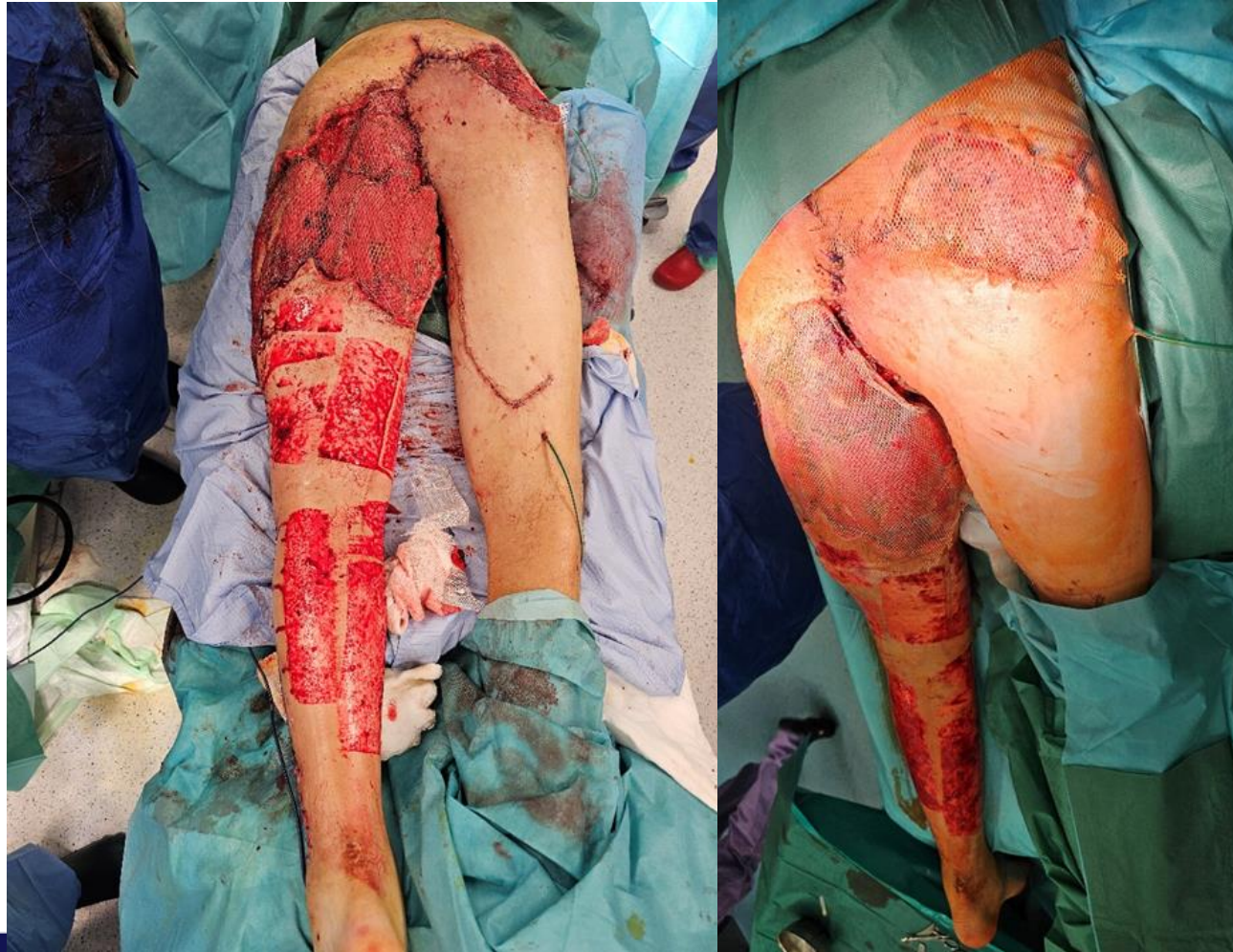

# Chirurgická léčba defektů kůže a měkkých tkání

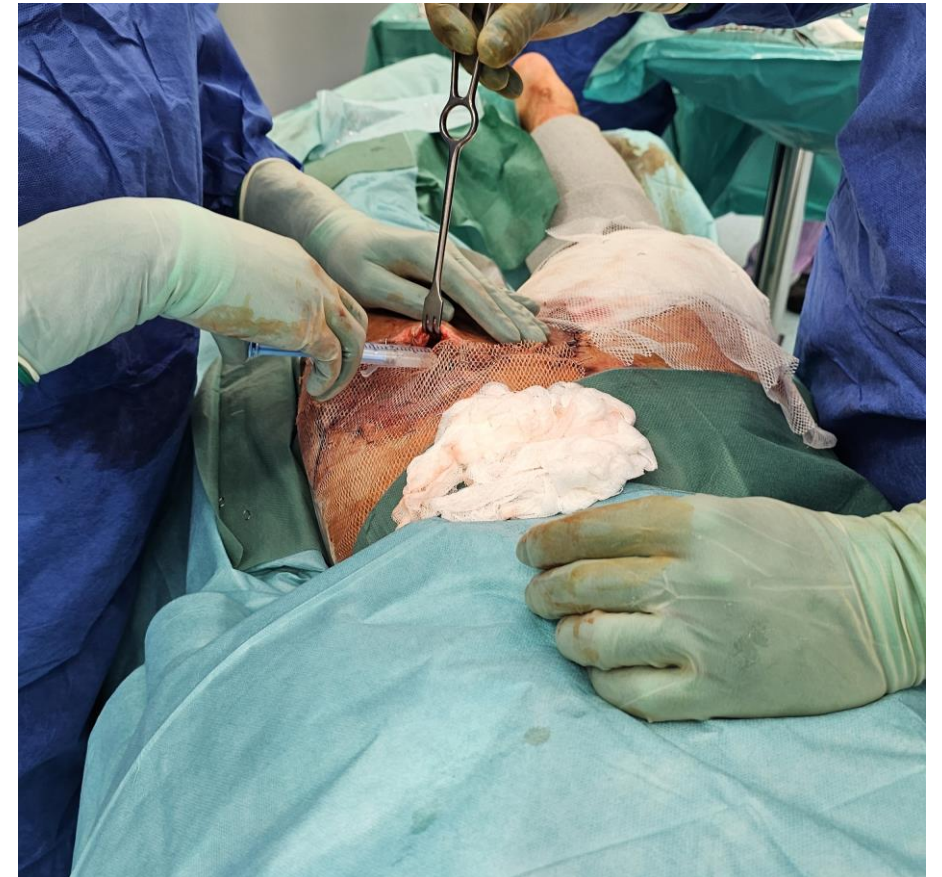
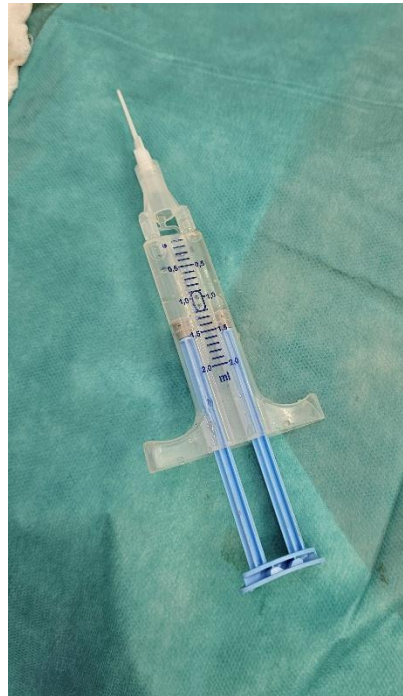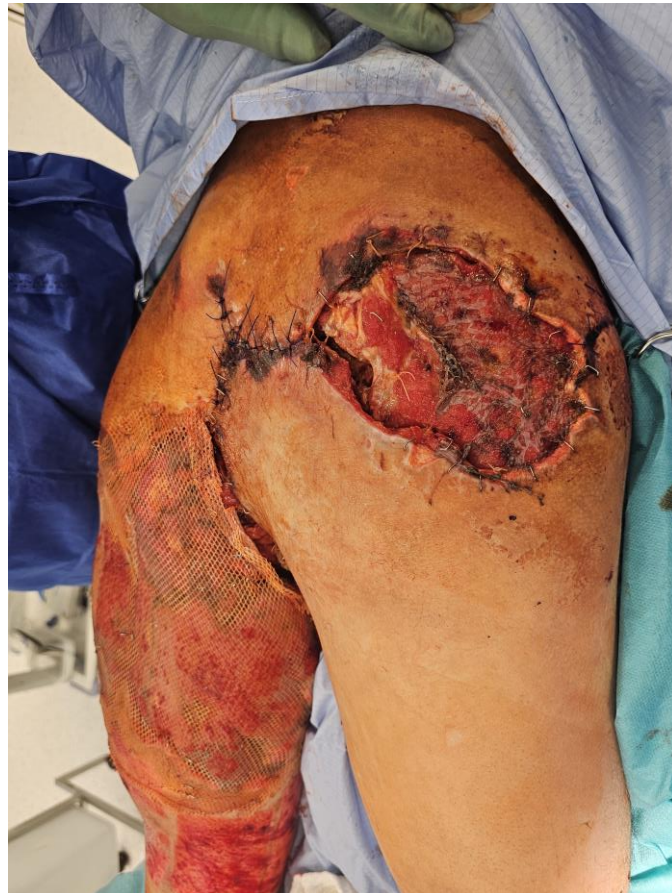- Vzniklé defekty gluteálně, perineálně a na obou stehnech 6% TBSA
- koagulopatie, DIC, bilat. trombóza a. brachialis, opakované revize pro krvácení, delirium, malnutrice
- Stabilizace celkového stavu po měsíci



# Chirurgická léčba – dorsal thigh flap I. dx.

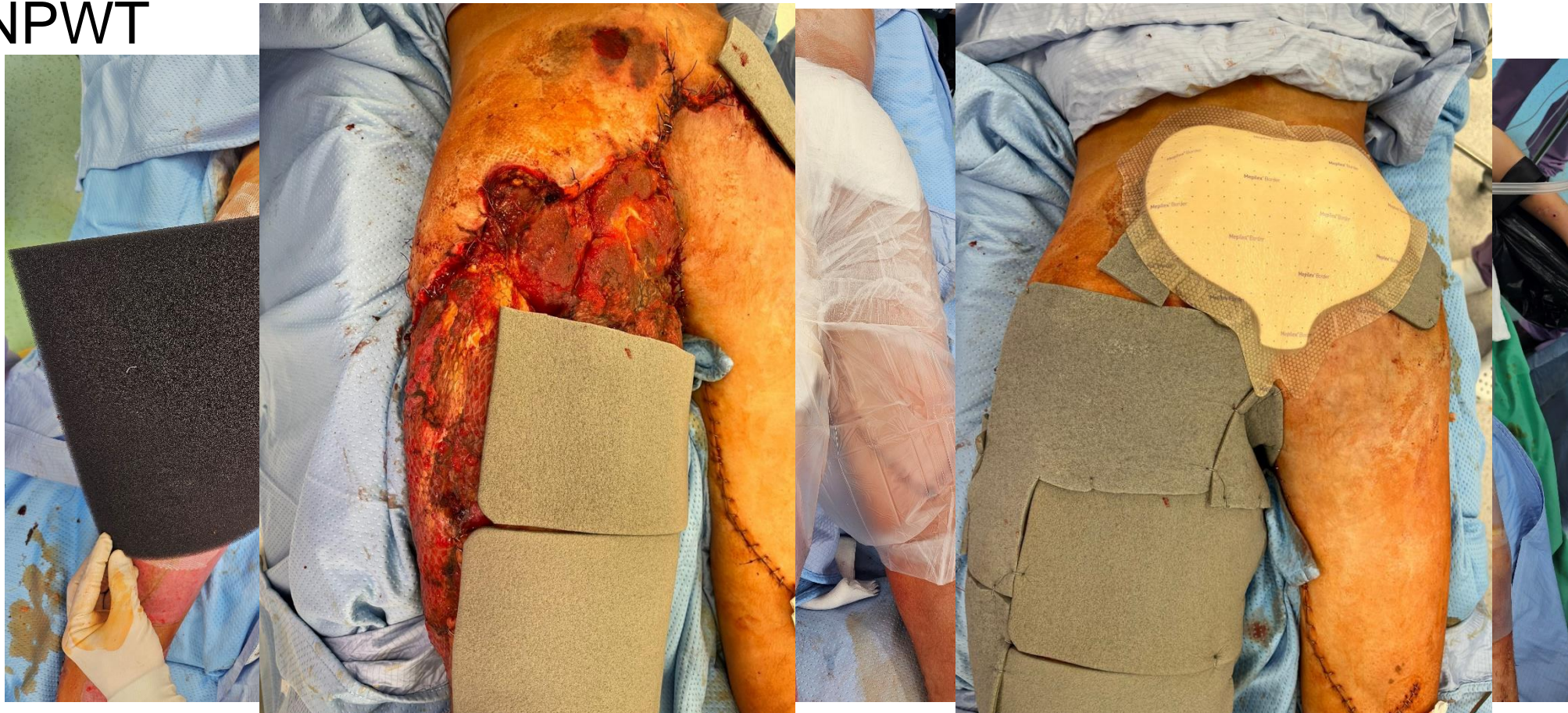


# Komplikace- “floating“ flap plasty



# Konzervativní léčba defektů kůže a měkkých tkání

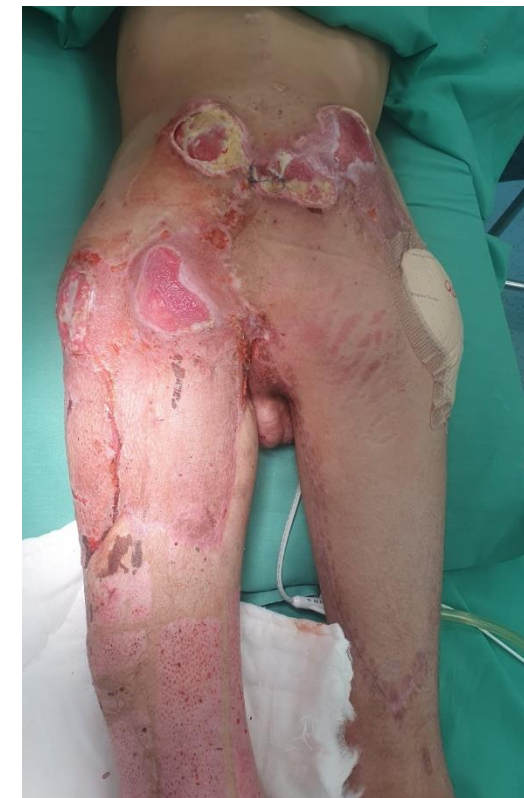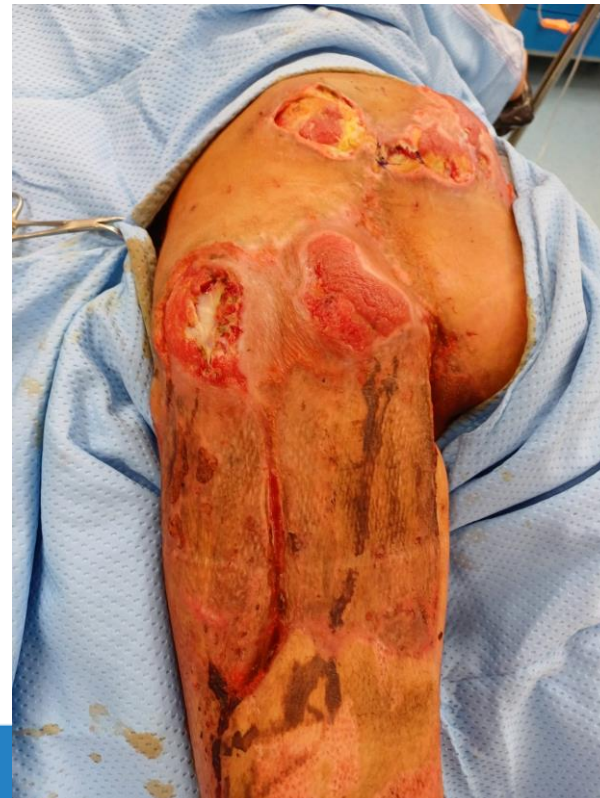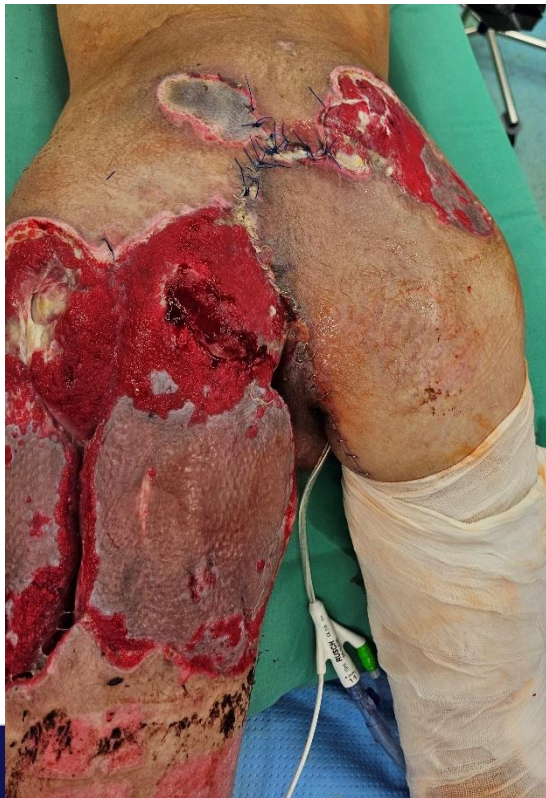- NPWT



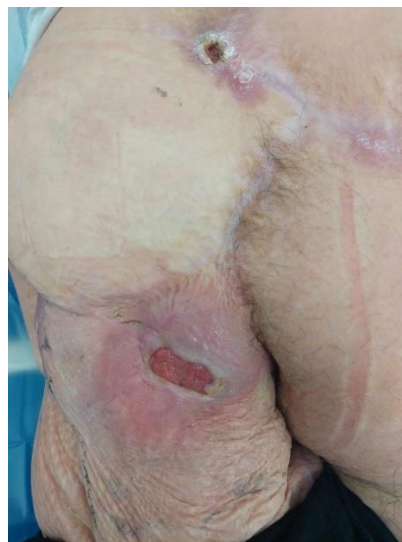
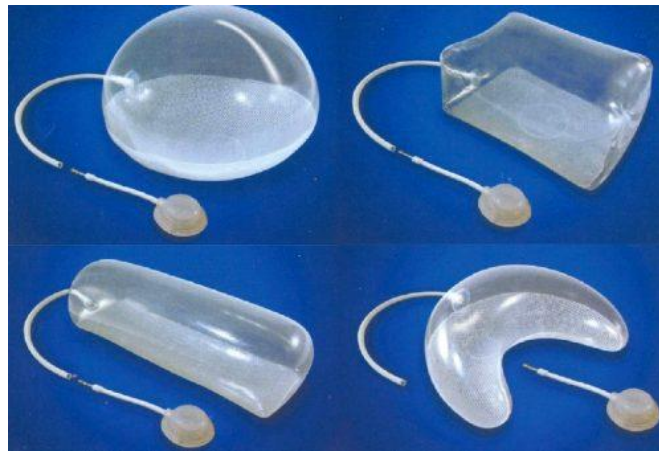
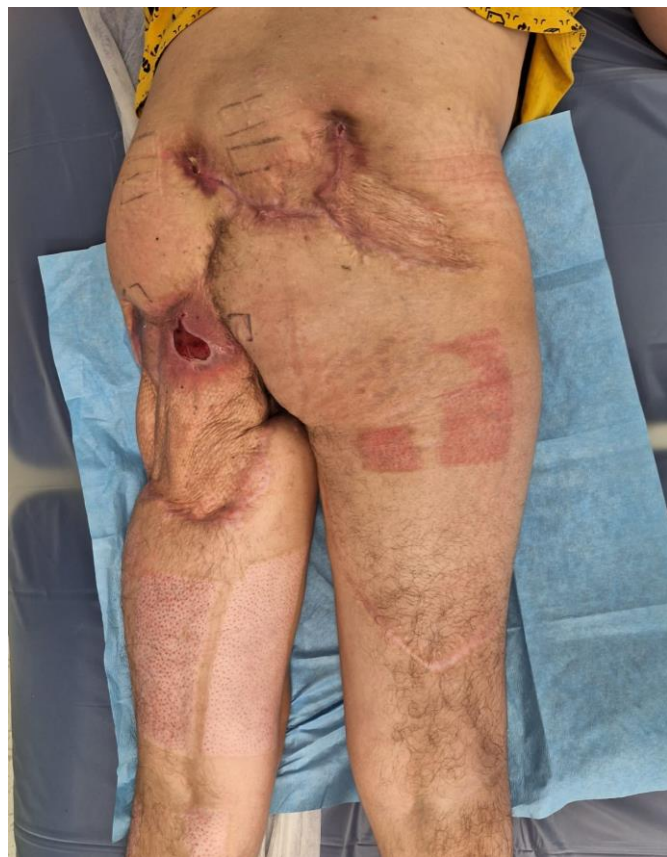# Chirurgická léčba defektů kůže a měkkých tkání

- Etapovitá transplantace kůže – celkem 6% TBSA
- Hojení *p.s.i.*



# Po 9 měsících



# Děkuji za pozornost



*Hokynkova.Alica@fnbrno.cz*



532 222 610