

Trendy v regionální anestézii pro ortopedické výkony na dolní končetině

D. Mach

ARO Nové Město na Moravě

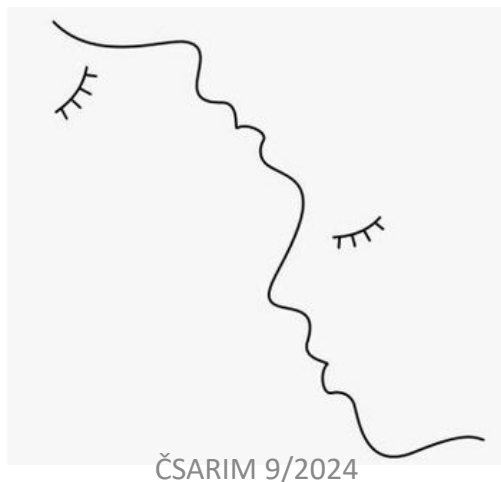Touto prezentací nevzniká konflikt zájmů

O čem bych rád mluvil

- Existují nějaké trendy?
- Nerozbíjejí staré dobré pořádky
- Nepřeháníme to s tím „trendy“ světem
- Analgetických blocích nejčastěji operovaných kloubů

Trendy v regionální anestézii dolní končetiny

- **Narůstající celkový počet** plánovaných operací na dolní končetině a to hlavně v oblasti obou velkých kloubů – kyčel, koleno
- Narůstající podíl operací v **ambulantním režimu**



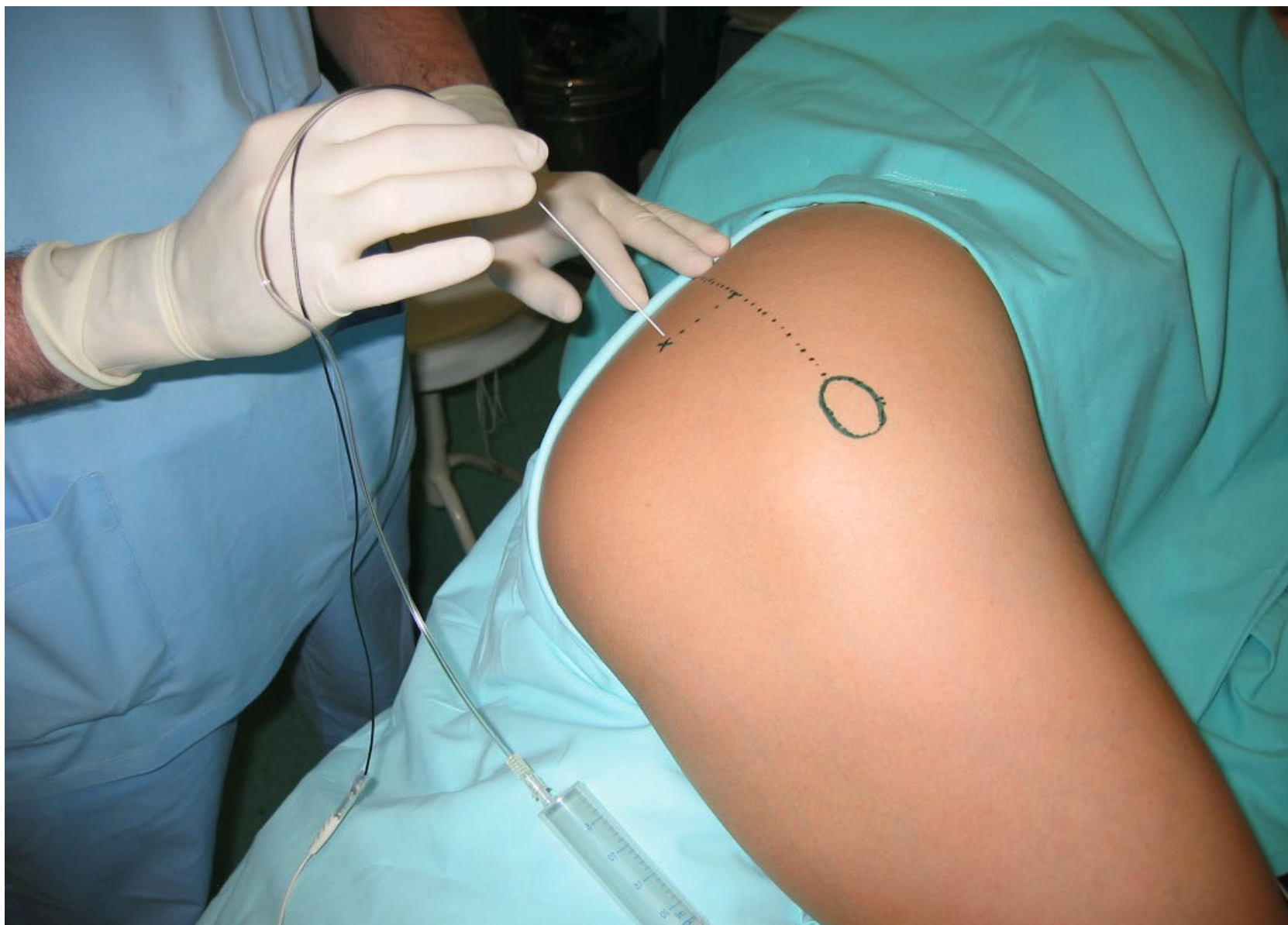
Trendy v regionální anestézii dolní končetiny

- Bez ohledu na typ výkonu je patrný **narůstající podíl využití kombinované anestézie** (celková + regionální)

Čistě celková anestézie představuje vysoký standart během vlastní operace. V pooperačním období však ponechává pacienta bojovat s pooperační bolestí jen cestou systémových analgetik spojených s vedlejším efektem opioidů.







ČSARIM 9/2024



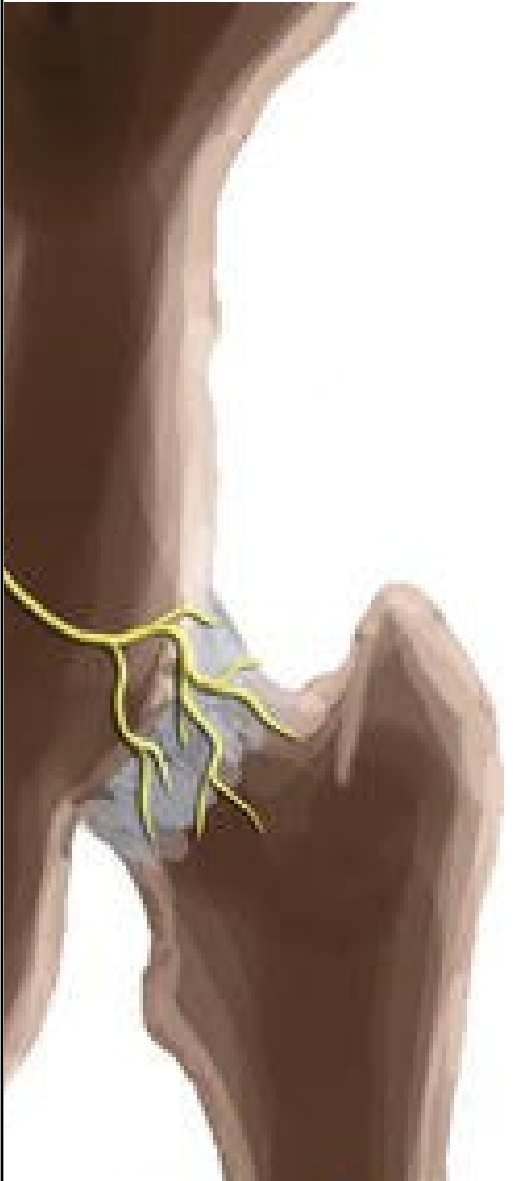
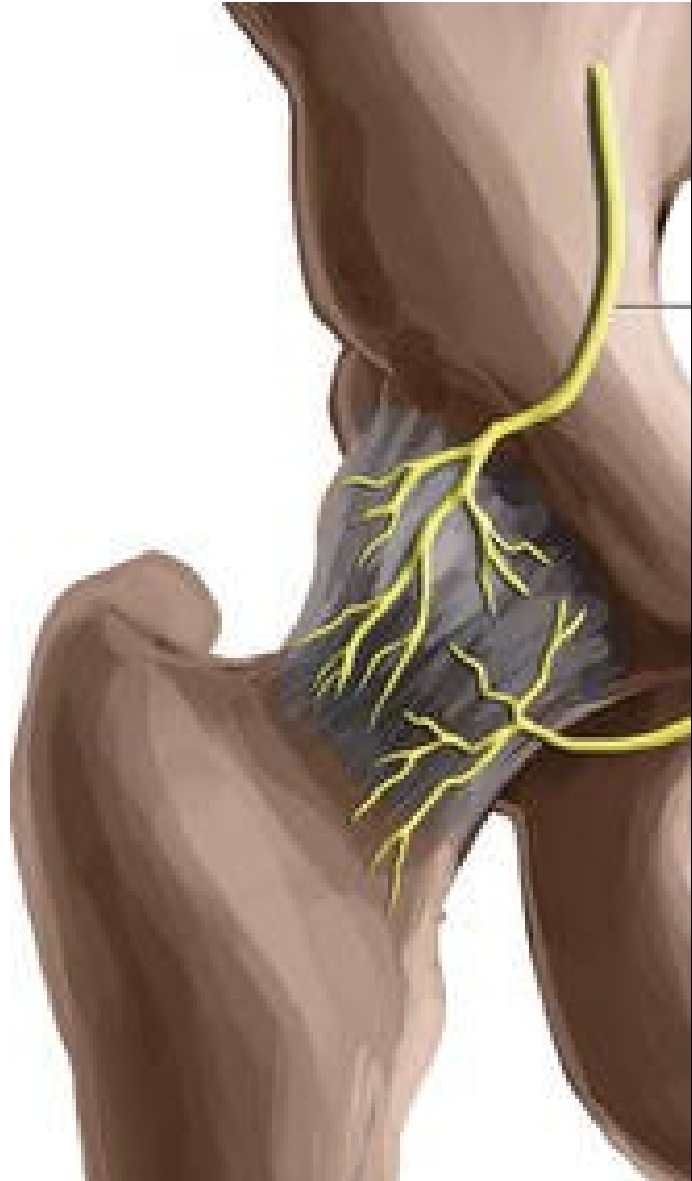• MINIMALISM •

DOES MINIMALISM FAVOUR MEN?

WHY MINIMALISM IS MAN'S
WORLD WHEN WOMEN
NEED IT MORE

JESSICAROSEWILLIAMS.COM

- Přístup k existenci a jejímu zachování jen nezbytně nutnými úkony, bez nichž by se patrně rozplynula
- Pokud by měl minimalismus emoji, byl by to patrně nůž
- Eliminace, zabití všech drahých zbytečností, krystalická jistota, kdy říci NE, odříznutí každé zbytné bagáže, kterou si valím svým bytím



PENG block (2018)

INDIKACE

Analgezie po TEP kyčle, především předním přístupem

Analgezie po osteosyntéze zlomeniny krčku femuru

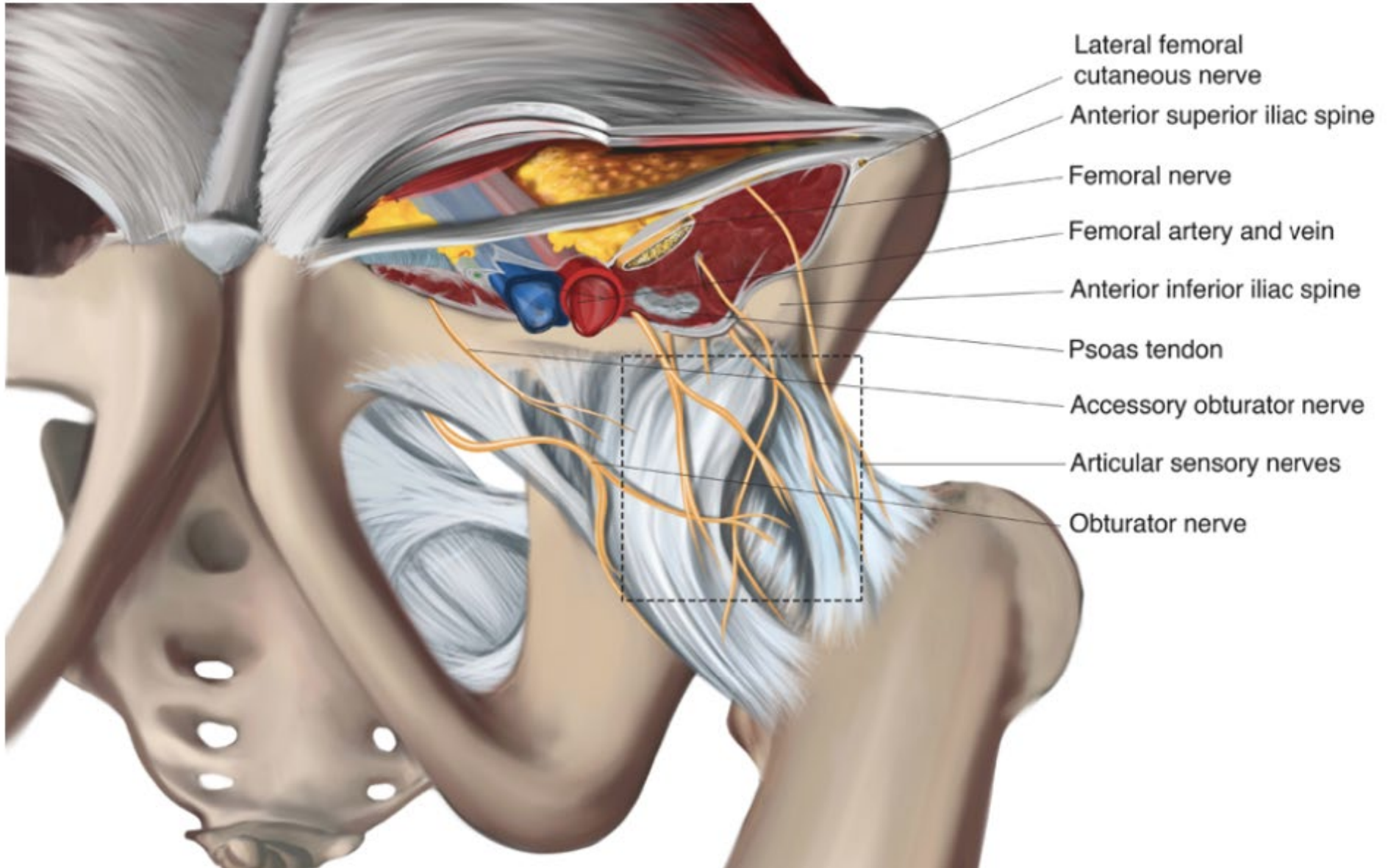
PROČ PENG

Postihuje přední část kloubního pouzdra, které je odpovědné za výraznou složku bolesti z kyčelního kloubu

Šetří motorickou funkci m. quadriceps femoris

INERVACE KYČELNÍHO KLOUBU

- **N. FEMORALIS**
 - anterolaterální část kloubního pouzdra
 - oddělí se z hlavního nervu a prochází přes m. iliacus



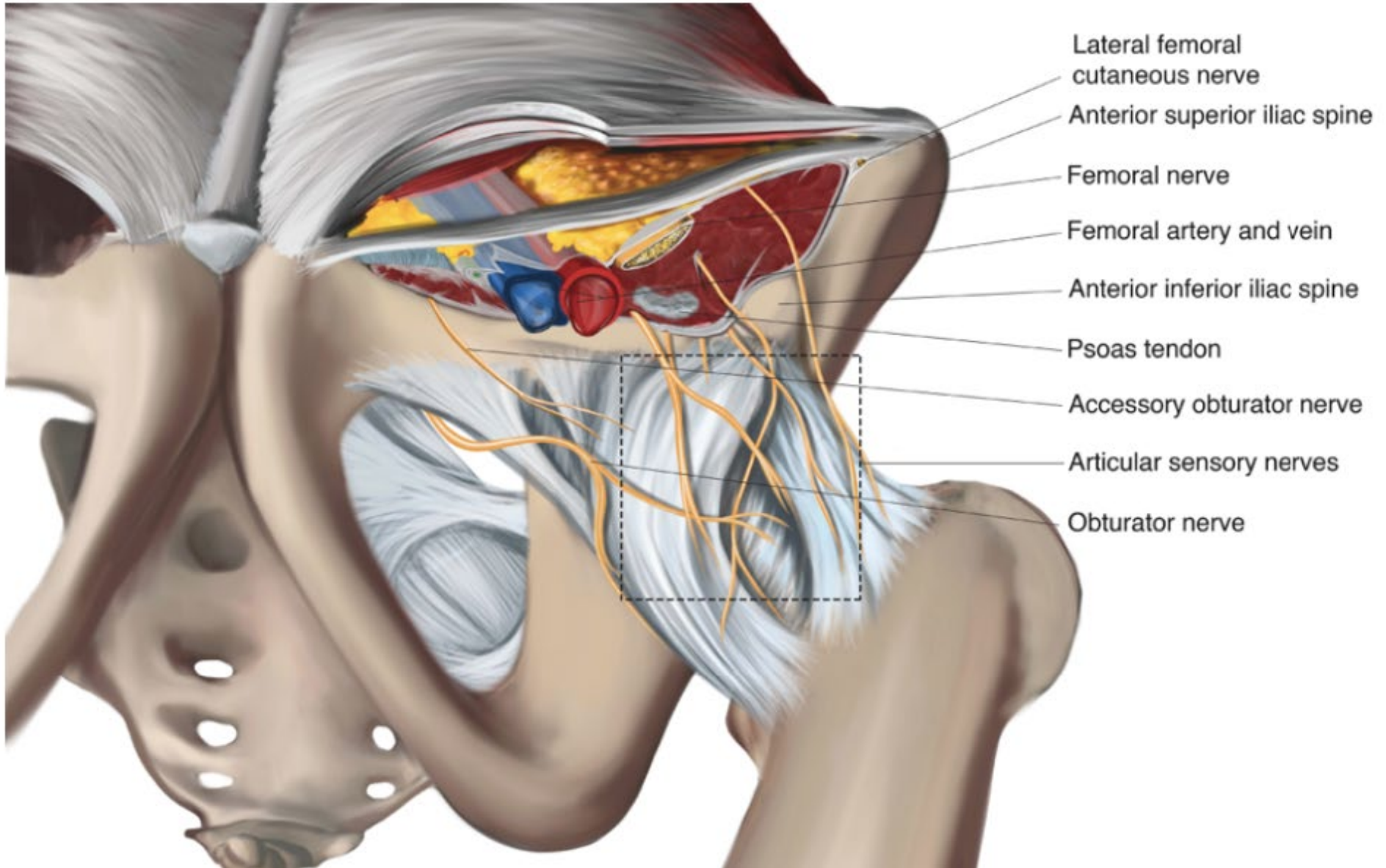
INERVACE KYČELNÍHO KLOUBU

- **N. FEMORALIS**

- **anterolaterální část kloubního pouzdra**
- oddělí se z hlavního nervu a prochází přes m. iliacus

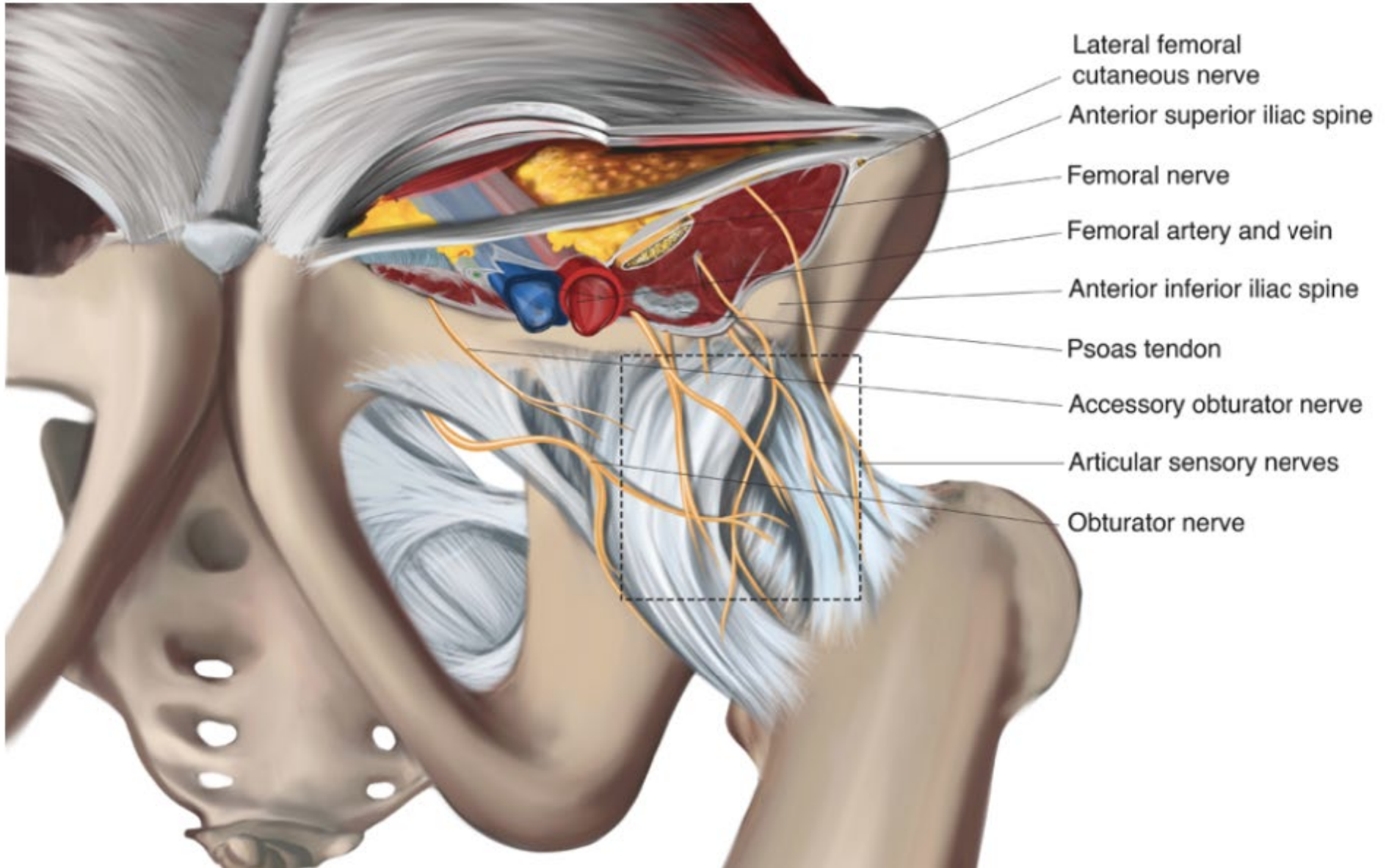
- **N. OBTURATORIUS**

- **anteromediální část kloubního pouzdra**
- Prochází přes foramen obturatorium mag



INERVACE KYČELNÍHO KLOUBU

- **N. FEMORALIS**
 - anterolaterální část kloubního pouzdra
 - oddělí se z hlavního nervu a prochází přes m. iliacus
- **N. OBTURATORIUS**
 - anteromediální část kloubního pouzdra
 - Prochází přes foramen obturatorium mag
- **N. OBTURATORIUS ACCESORIUS**
 - anteromediální část kloubního pouzdra
 - 10 - 30% pacientů má tento nerv z L 2-5
 - cestuje úplně jinudy než n. obturatorius
 - prochází pod m. psoas



INERVACE KYČELNÍHO KLOUBU

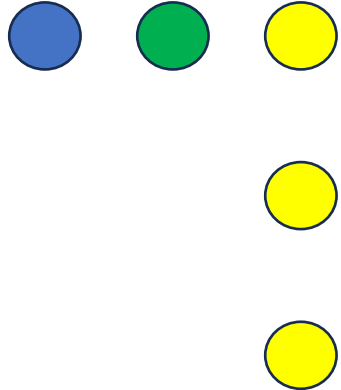
- **N. ISCHIADICUS**
 - **posteriovní část kloubního pouzdra**
 - N. gluteus superior
 - N. gluteus inferior
 - Svalové větve k m. quadratus femoris

KOŽNÍ INERVACE

- **N. CUTANEUS FEMORIS LATERALIS**
 - **Laterální aspekt stehna**
 - Pod tříselným vazem těsně mediálně od SIAS

INERVACE KYČELNÍHO KLOUBU

- **N. FEMORALIS**
 - anterolaterální část kloubního pouzdra
- **N. OBTURATORIUS**
 - anteromediální část kloubního pouzdra
- **N. OBTURATORIUS ACCESORIUS**
 - anteromediální část kloubního pouzdra
- **N. ISCHIADICUS**
 - posteriorní část kloubního pouzdra

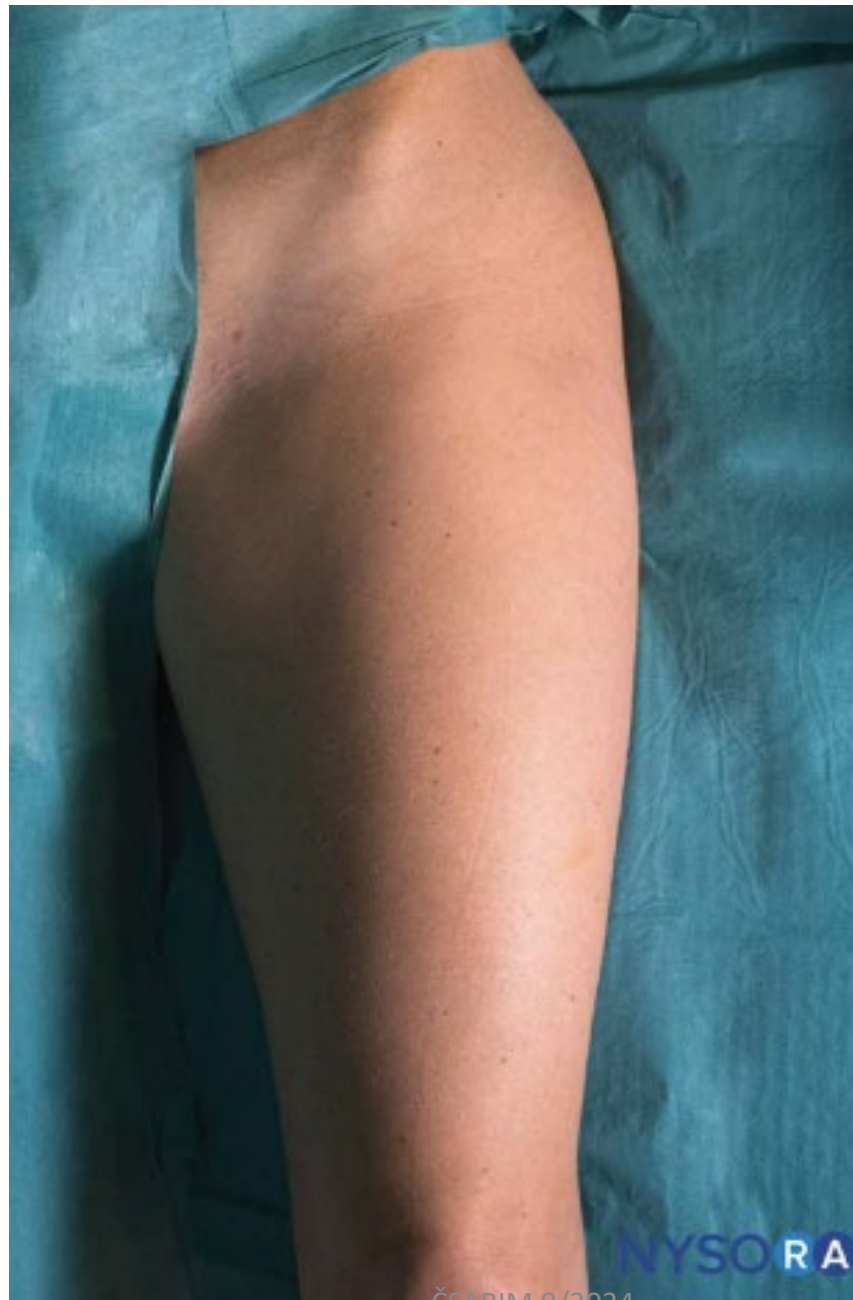

KOŽNÍ INERVACE

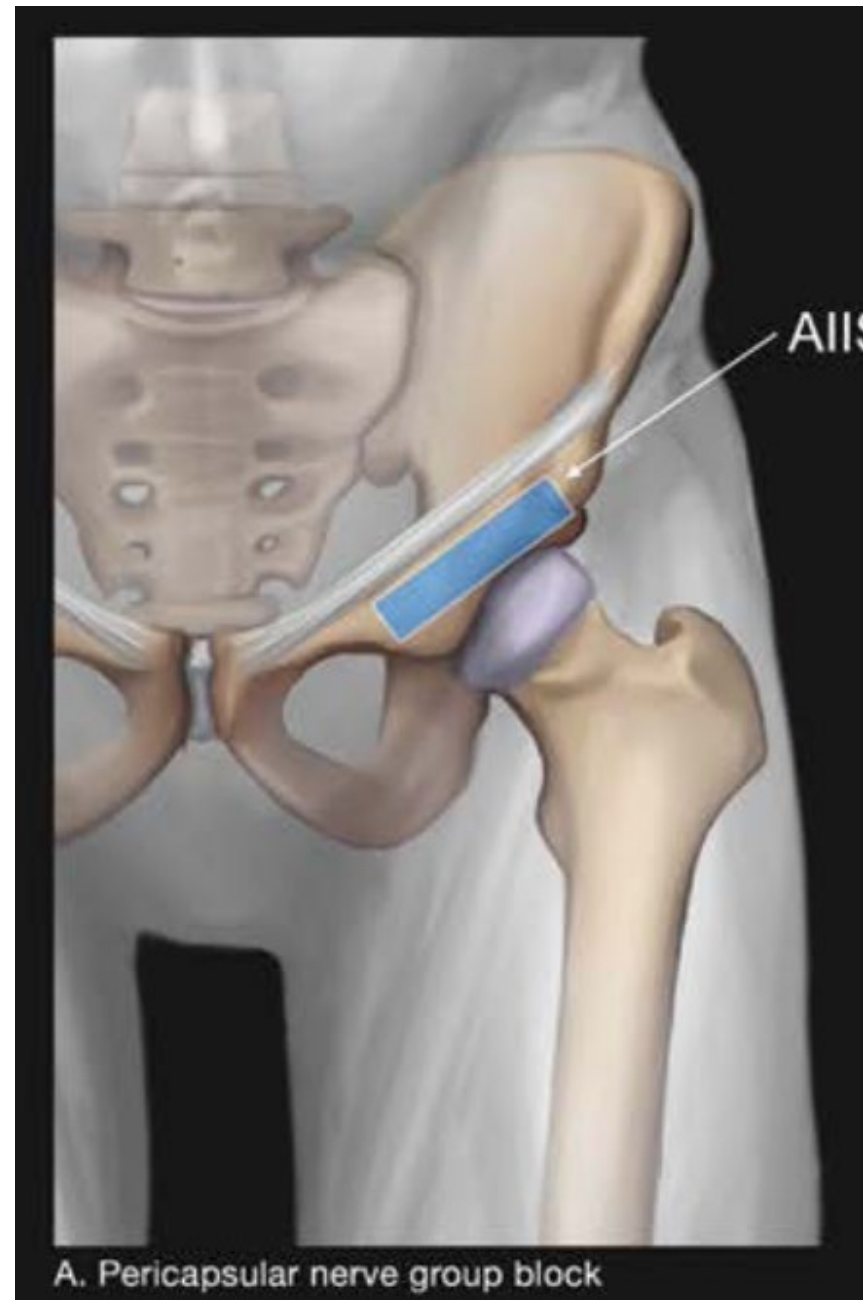
- **N. CUTANEUS FEMORIS LATERALIS**
 - Laterální aspekt stehna

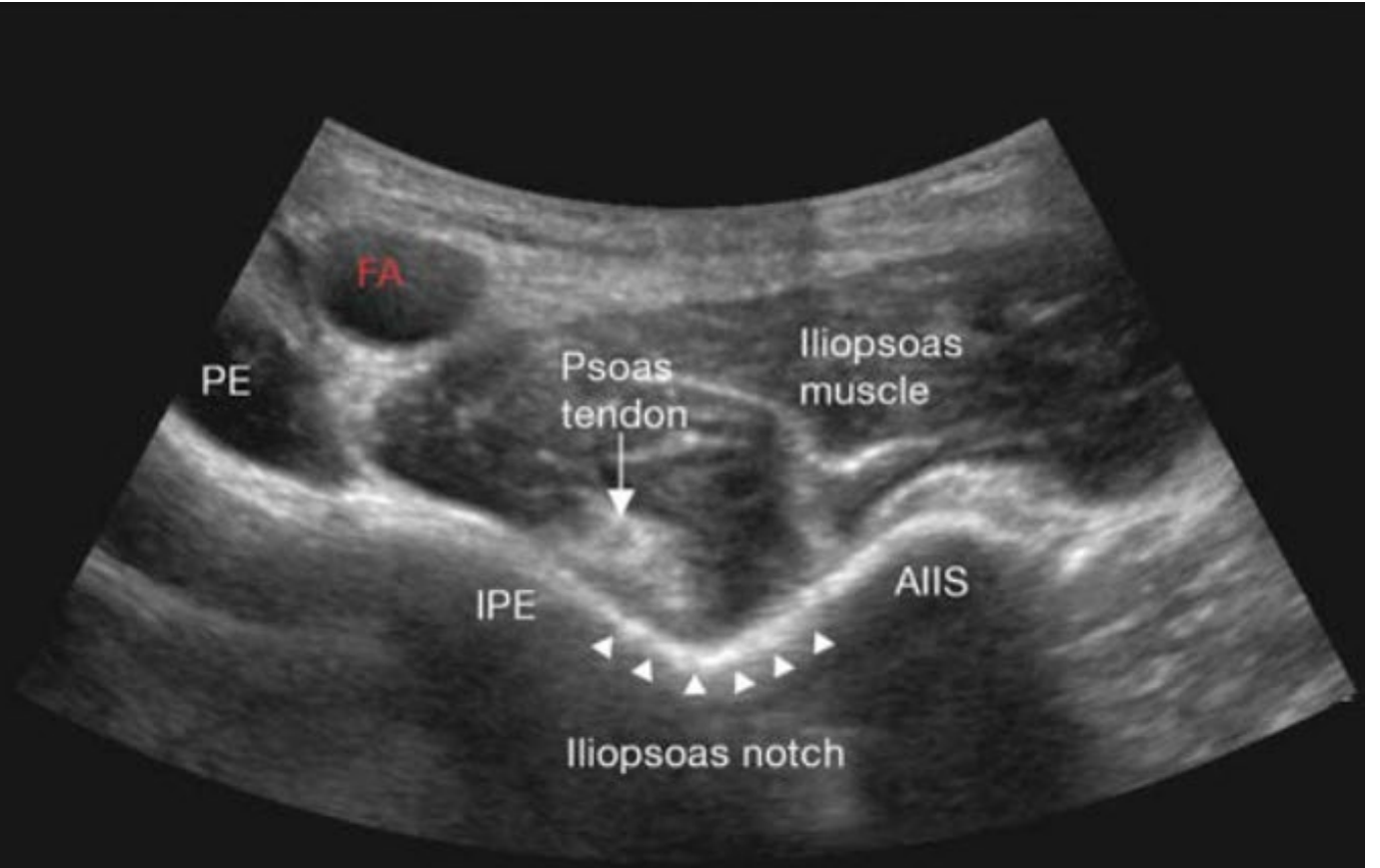
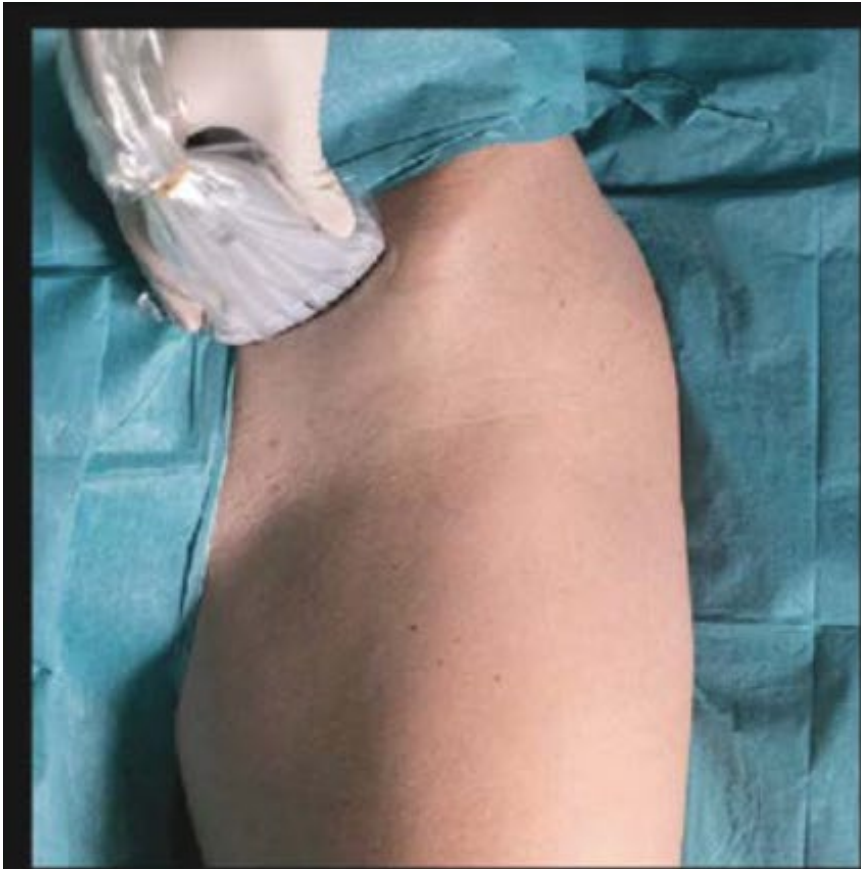

PENG provedení



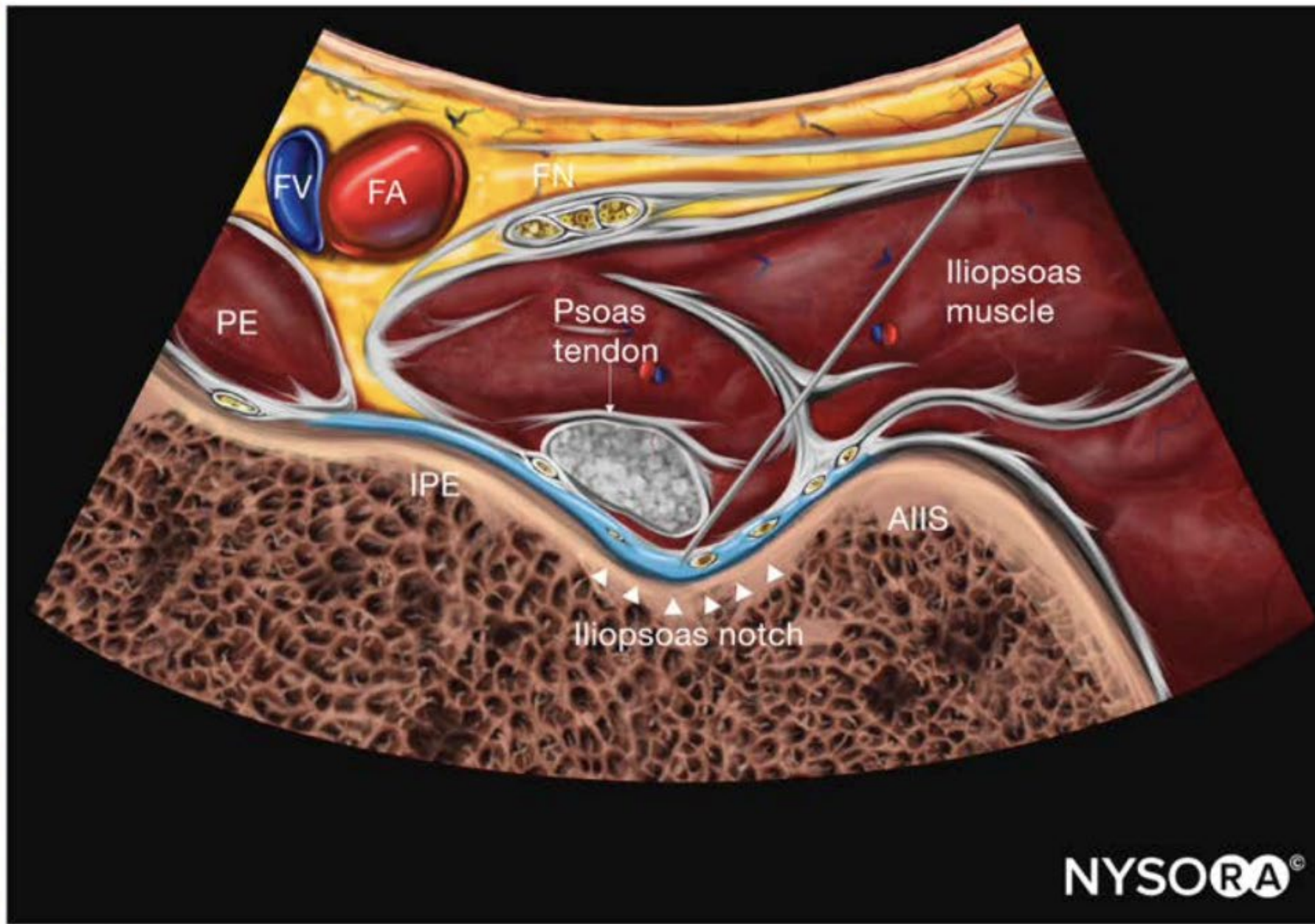
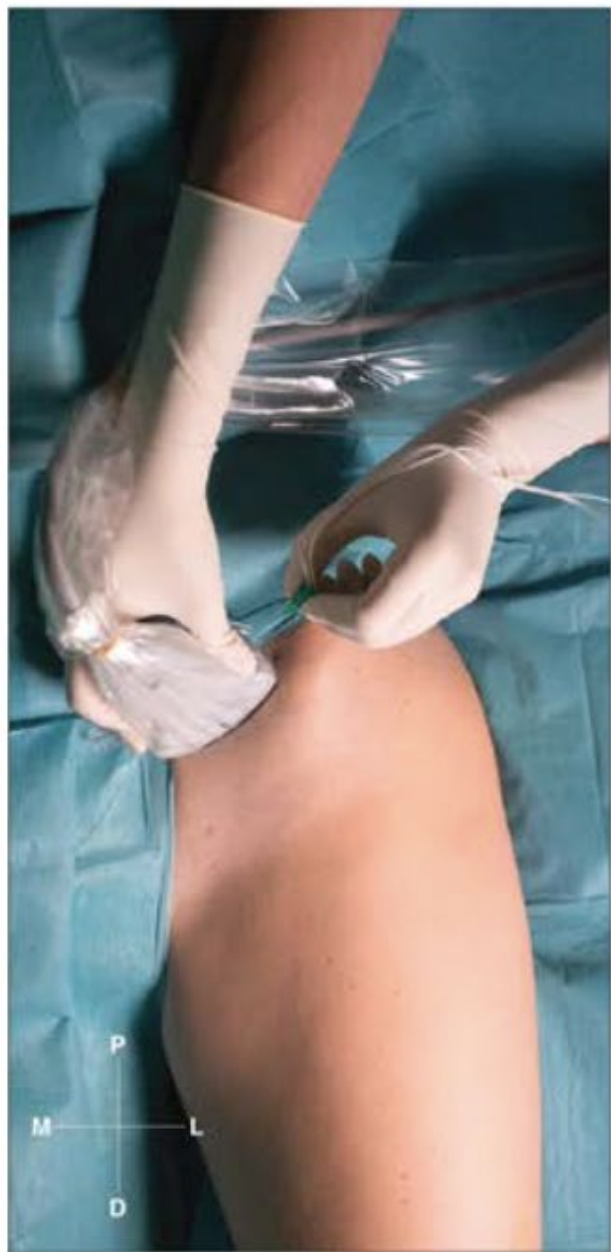ČSARIM 9/2024

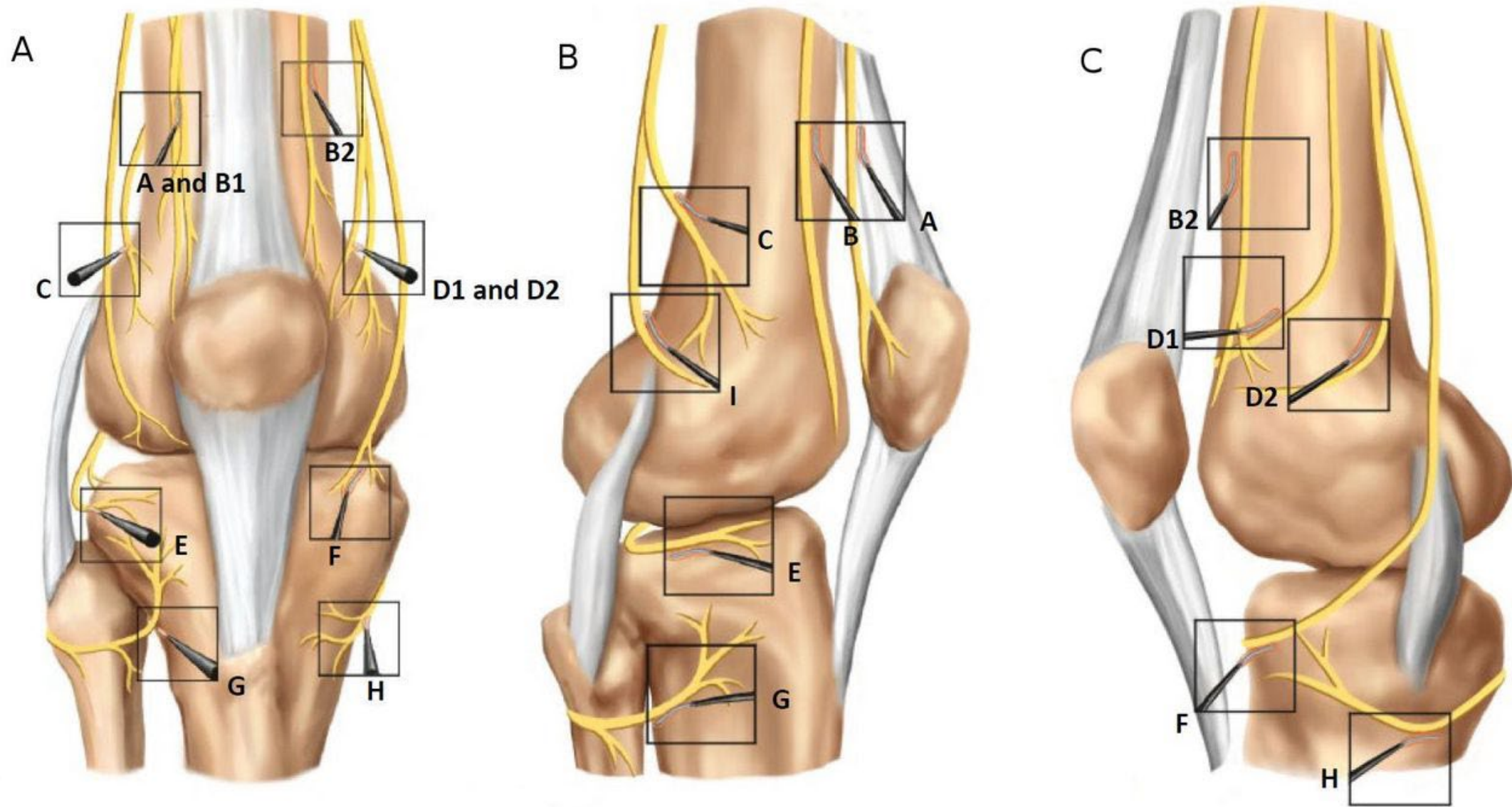


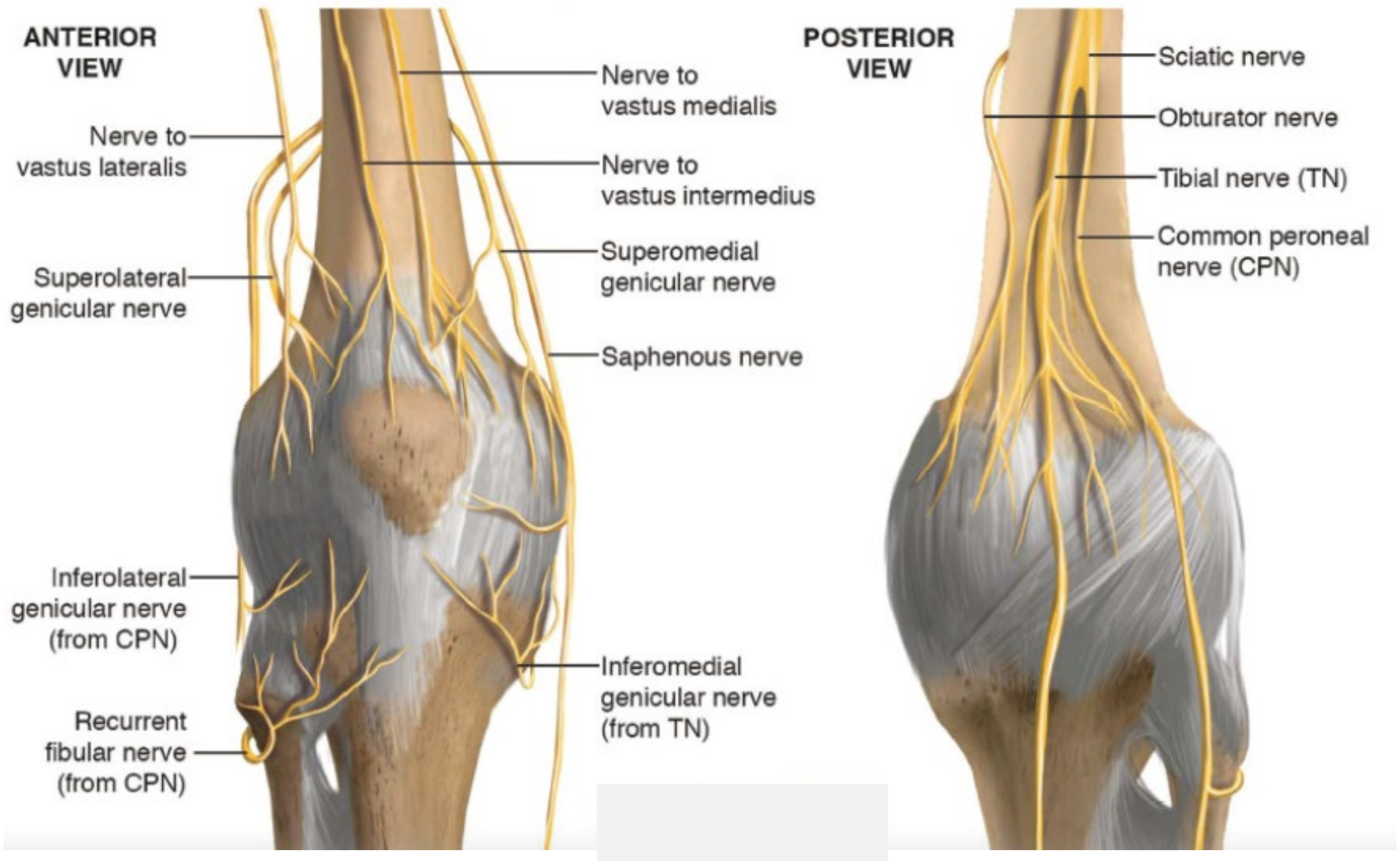


Provedení PENG

- **Směr jehly a zobrazení**
 - Používáme in- plane techniku
 - Jehla je zaváděna z laterální strany mediálně do hloubky
- **Pozice jehly před aplikací**
 - Z laterální strany pod šlachou m. psoas nad kostí
- **Dávka lokálního anestetika**
 - 10-12ml 0,25% L-bupivacain

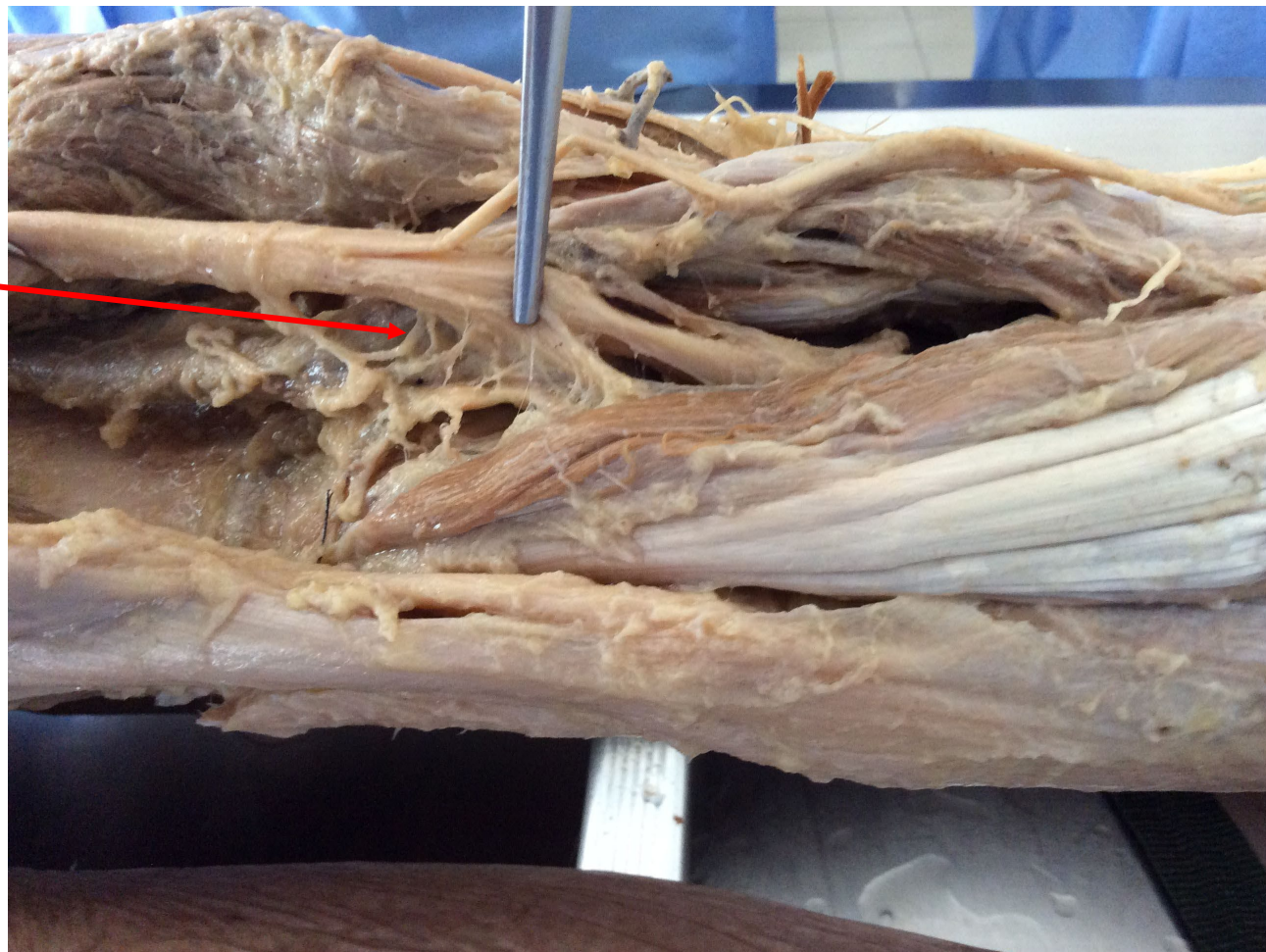



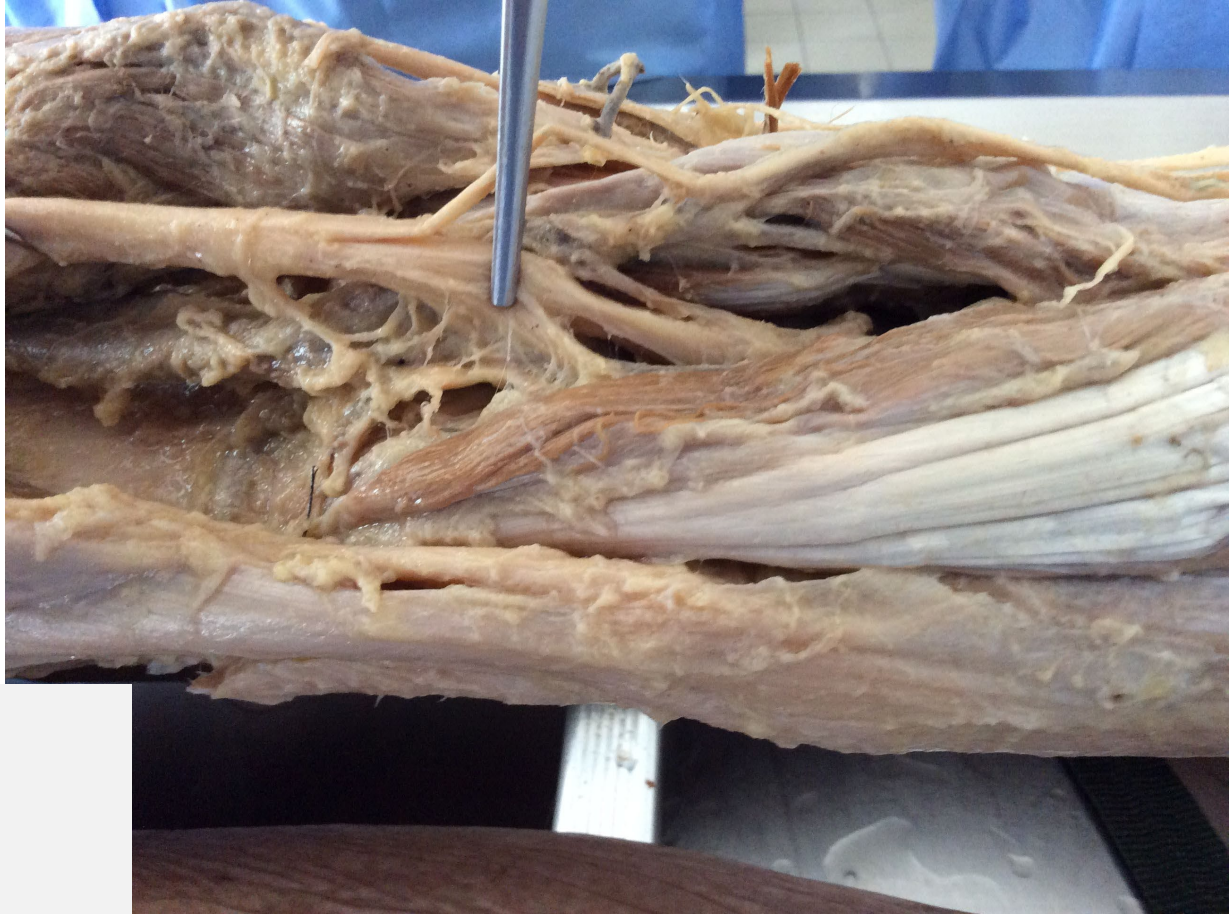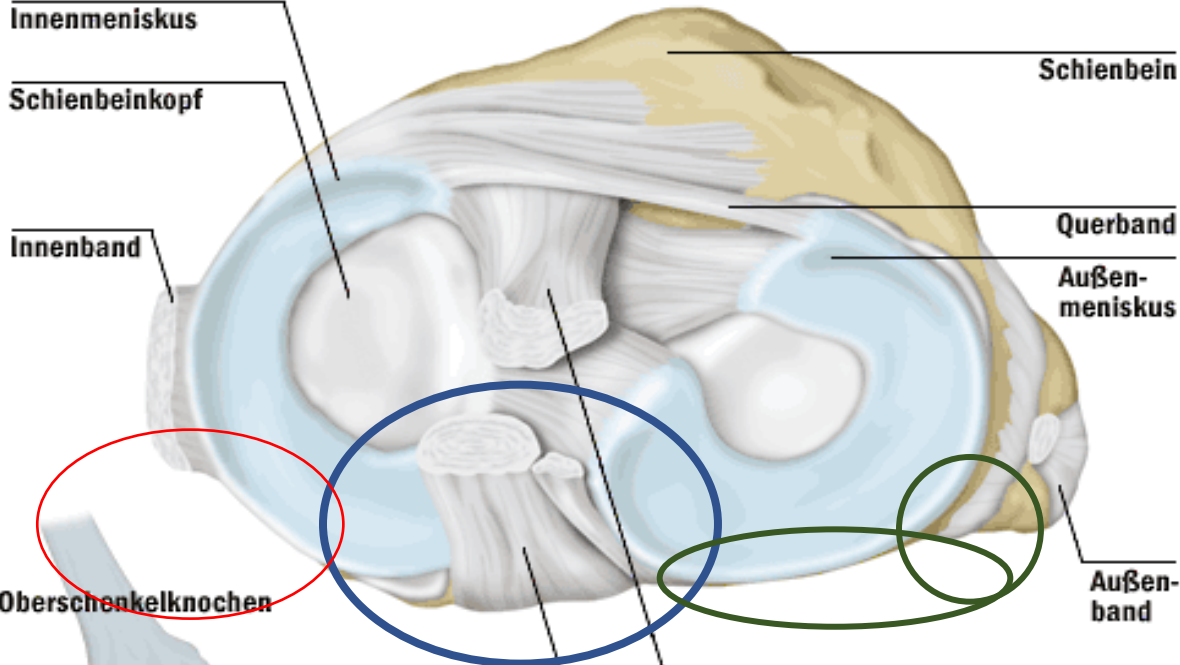


Větvení n.ischiadicus v podkolení jamce

Drobné větvičky k pouzdru kolena



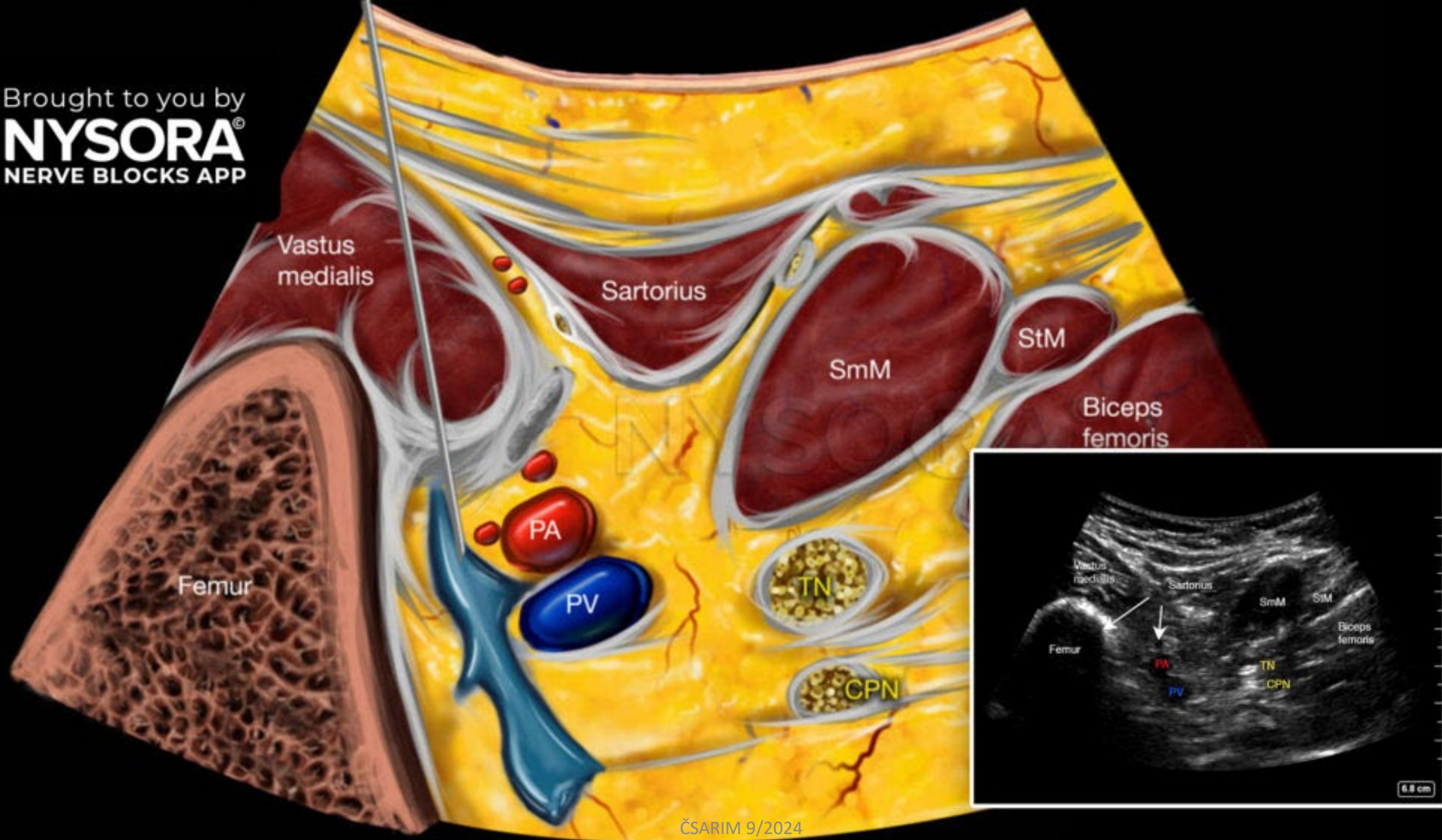
Inervační zóna **n.obt. int.** a **n. tibialis** a **n. peroneus**



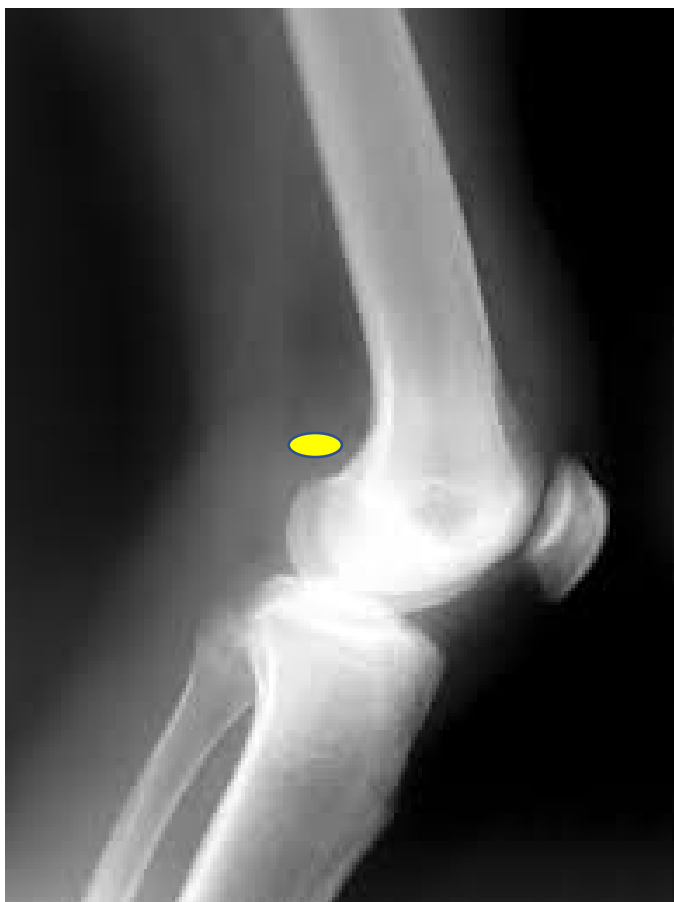Selective sensory Posterior Articular Nerves of the Knee (SPANK)

The SPANK Block: A Selective Sensory, Single-Injection Solution for Posterior Pain After Total Knee Arthroplasty, Kardash, Kenneth J.; Noel, Geoffroy P. Regional Anesthesia & Pain Medicine . 41(1):118-119, January/February 2016.

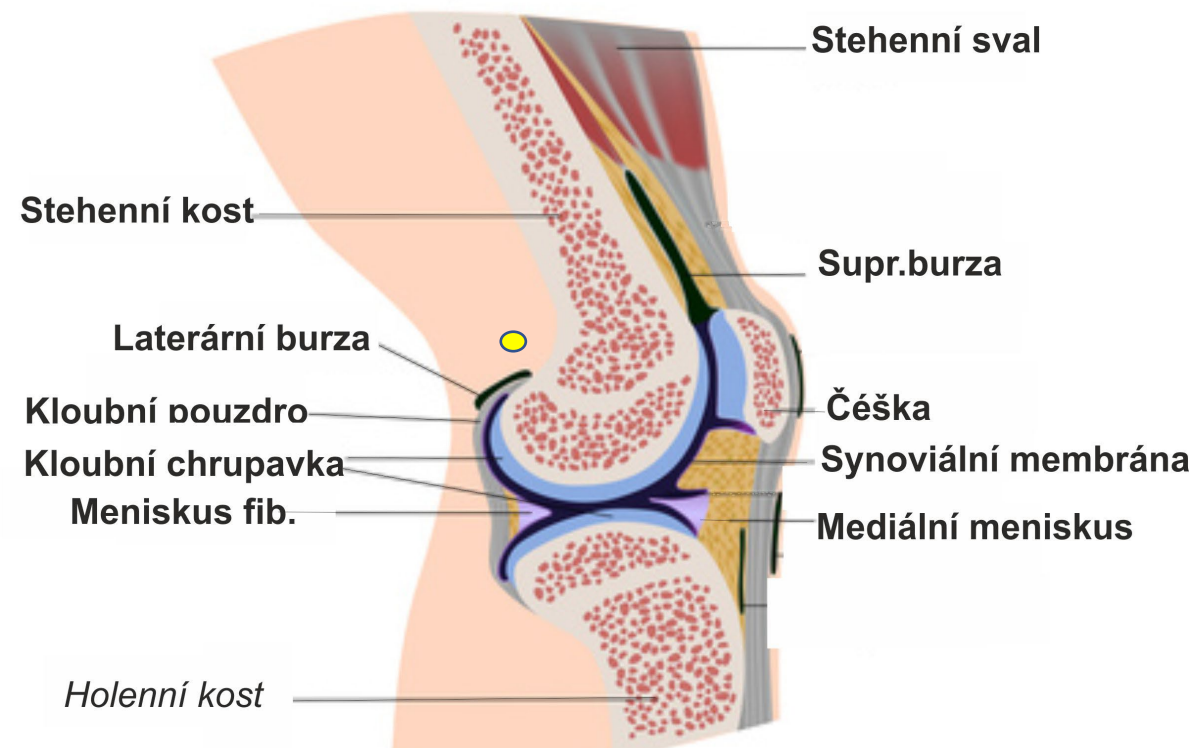
Infiltration of the tissue Plane between
the popliteal Artery and the Capsule of
the Knee (iPACK)



Místo aplikace SPANK block

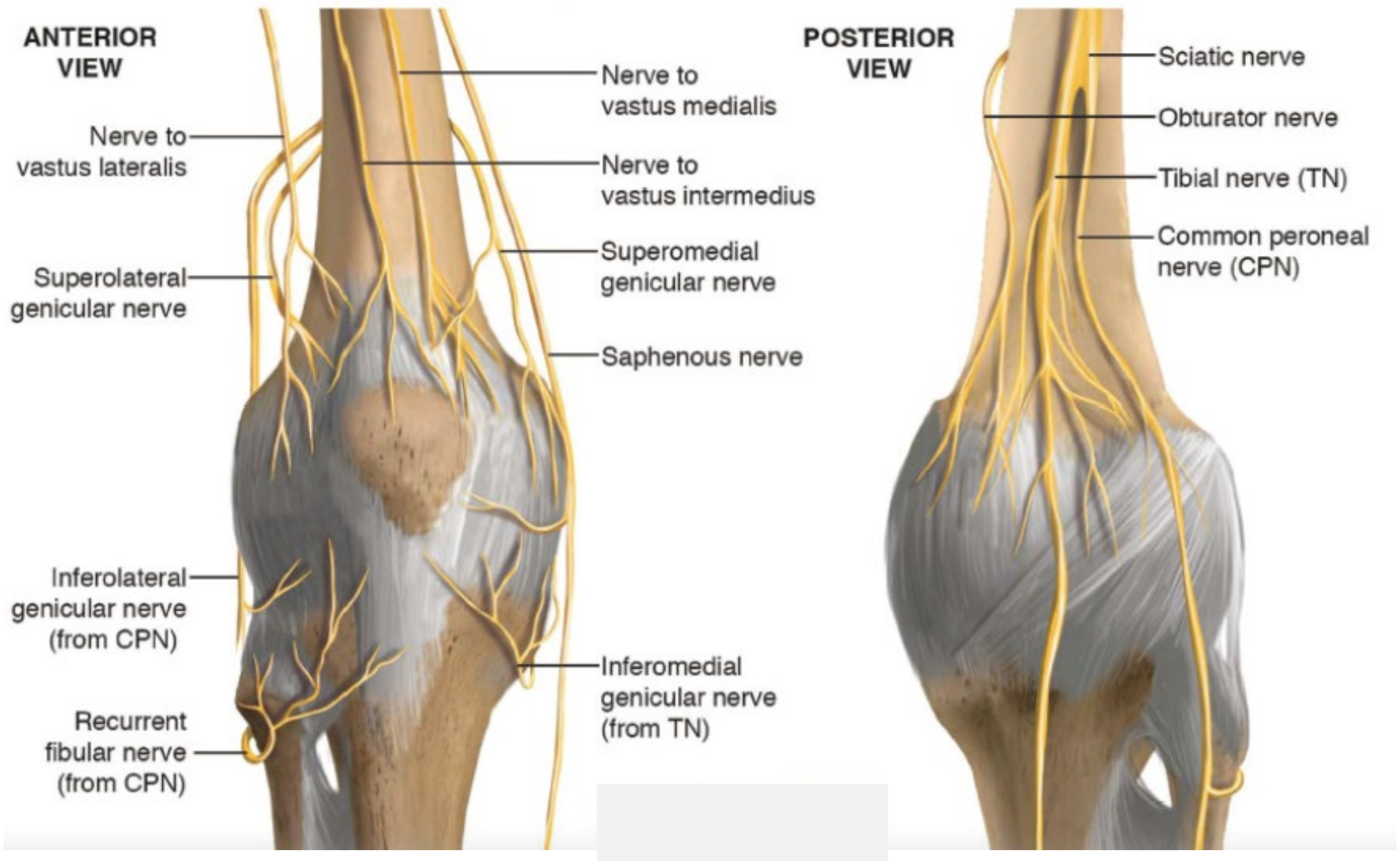


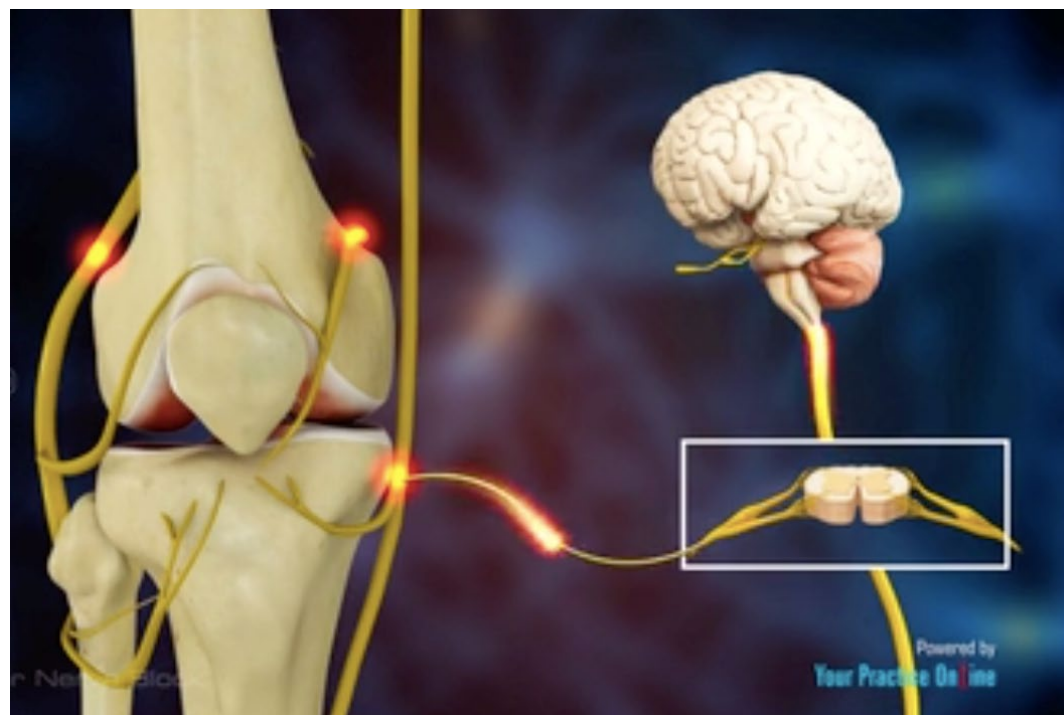
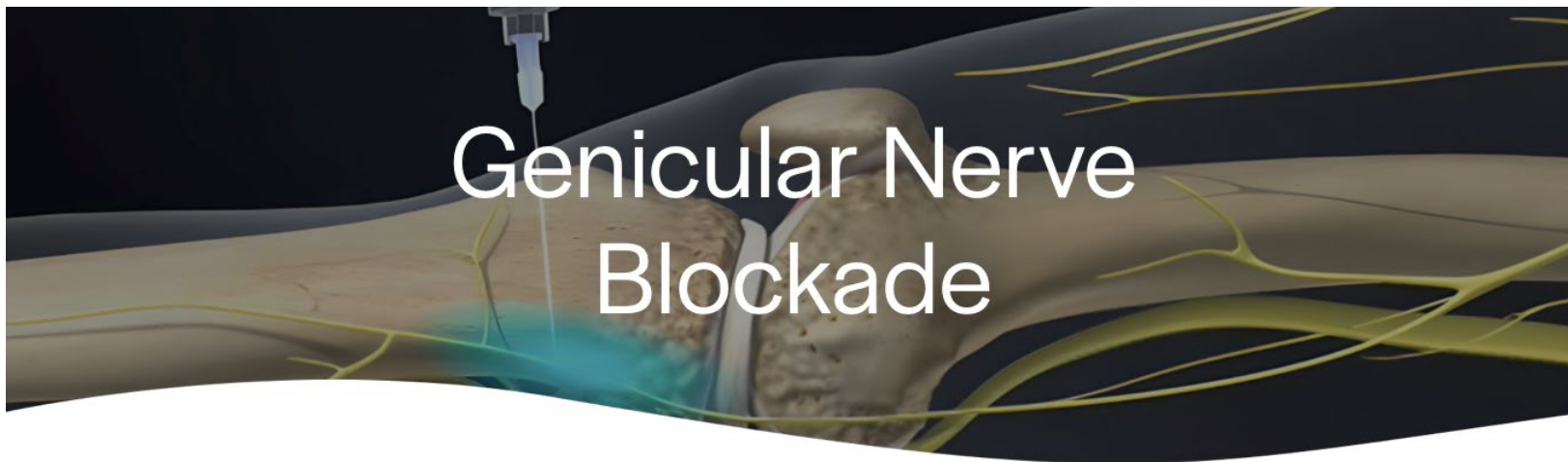
Kolenní kloub

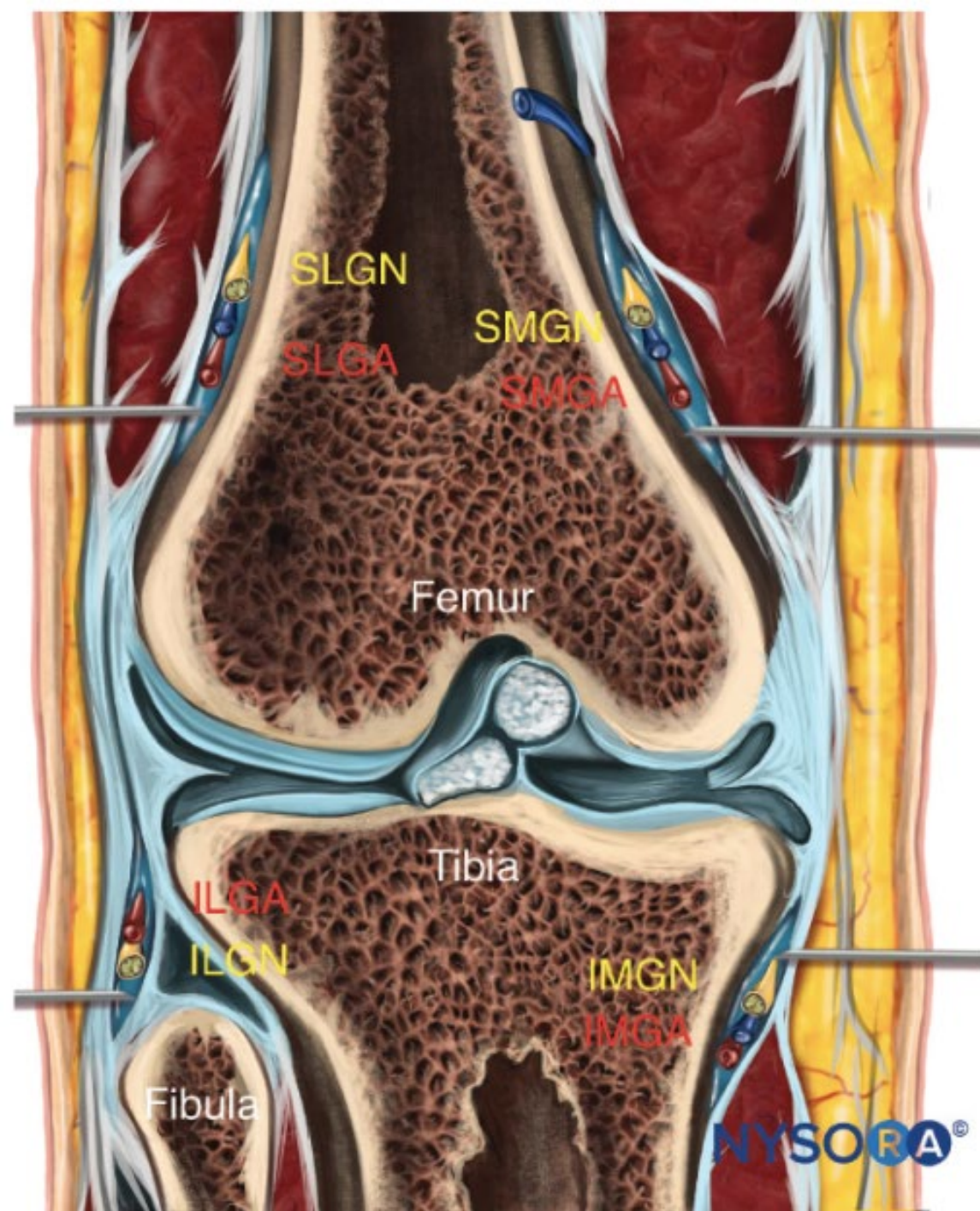


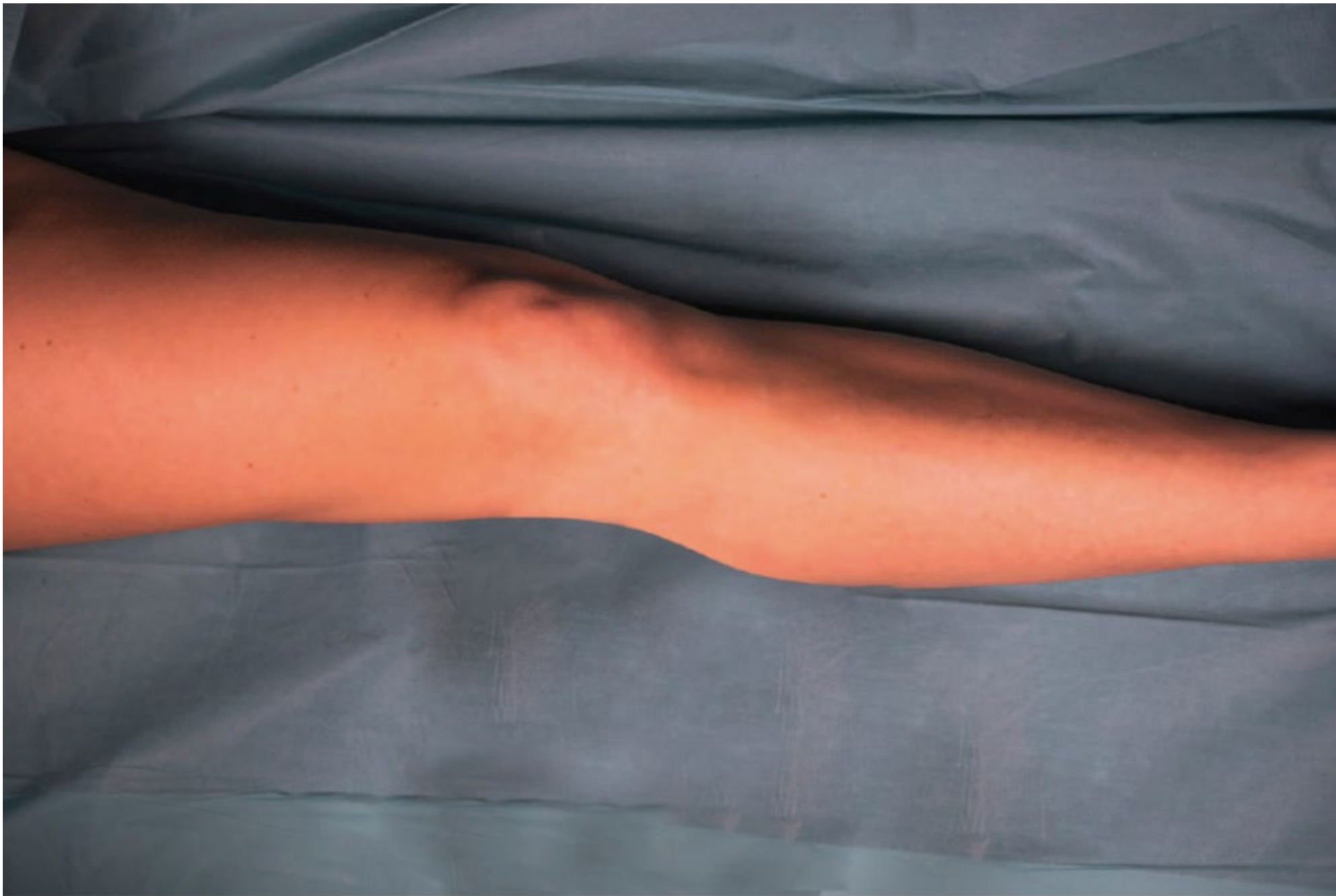
SPANK versus IPACK

- SPANK – snaží se řešit bolesti zadní části kolenního kloubu se zachováním motorické funkce končetiny
 - Na úrovni diafýzy femuru proximálně od femorálních epikondylů
 - Jehla je umístěna nad periost posteromediální části diafýzy femuru
 - Podává se 15 ml LA
-
- IPACK infiltruje 30 ml LA prostor mezi zadním kloubním pouzdem a popliteálními cévami (je blízko operační rány)

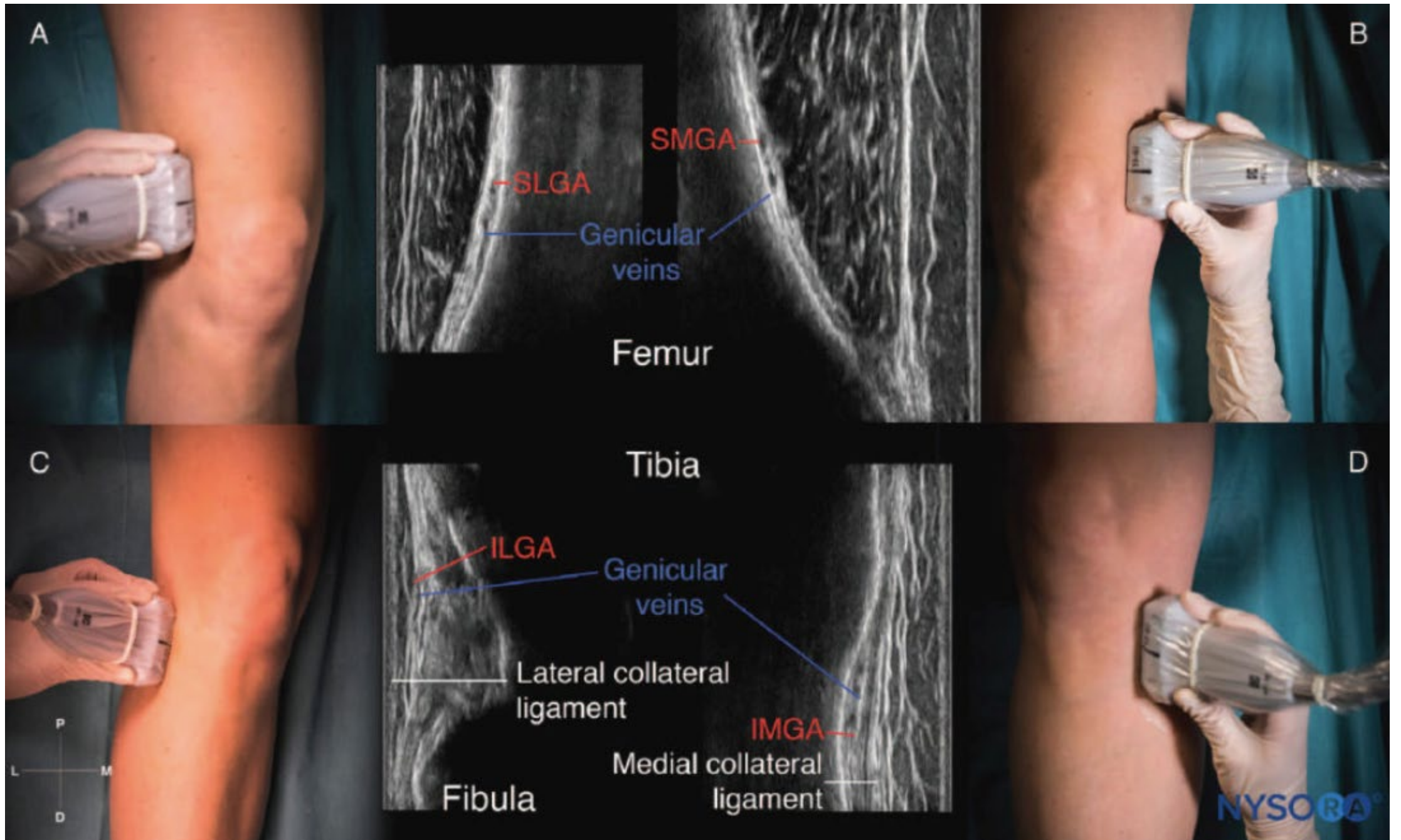


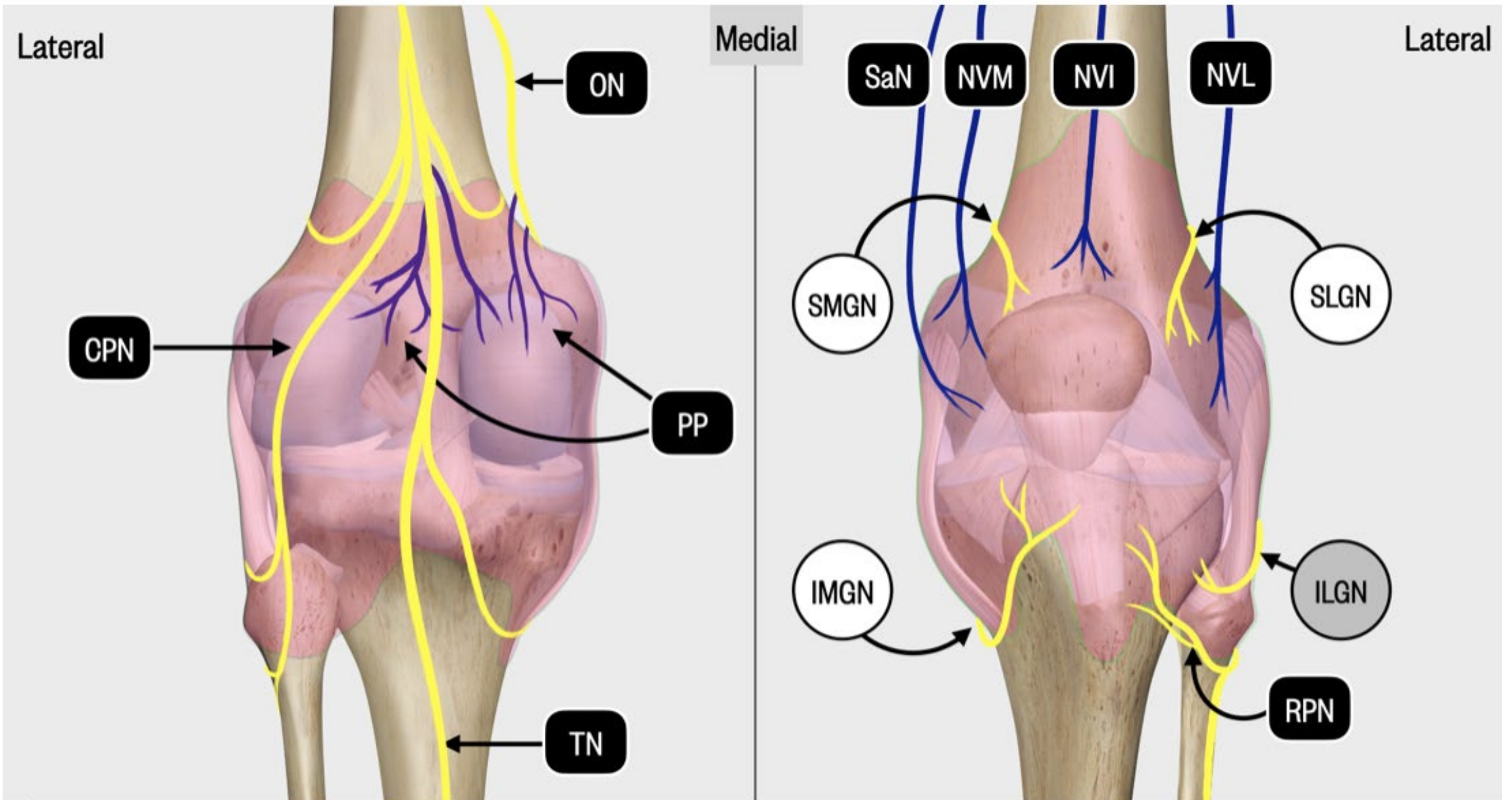






ČSARIM 9/2024





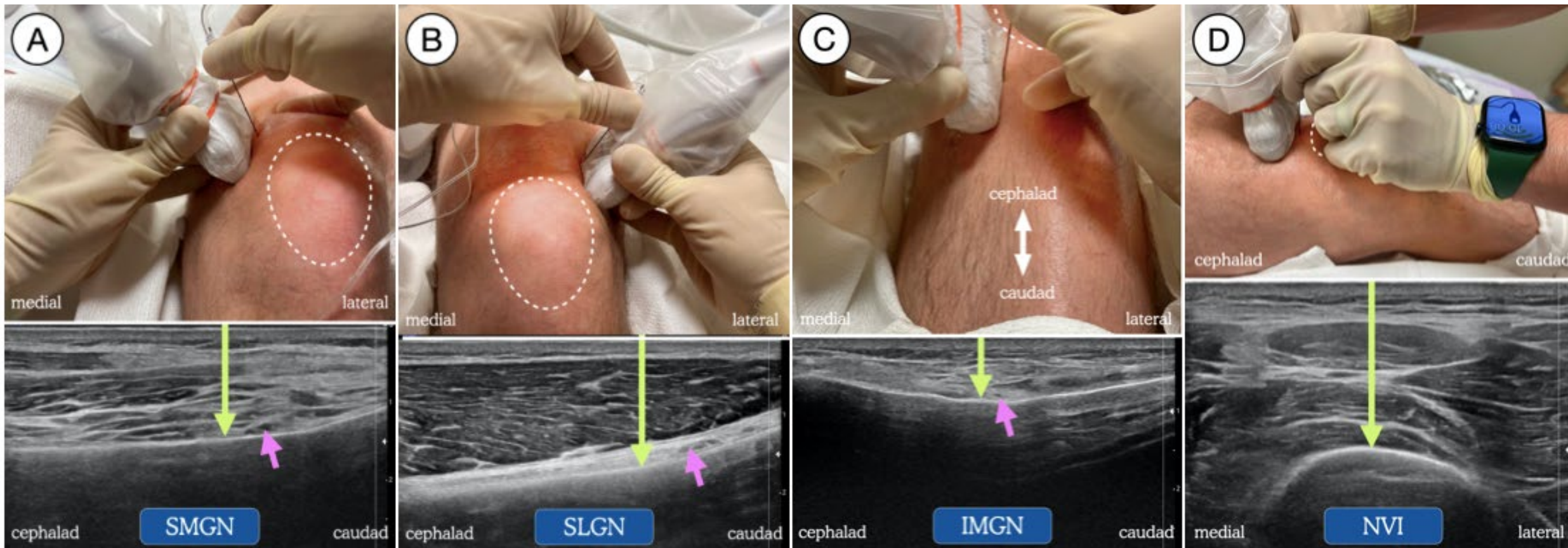


Figure 2. Transducer and needle position blockade of: (A) superomedial genicular nerve (SMGN); (B) superolateral genicular nerve (SLGN); (C) inferomedial genicular nerve (IMGN); and (D) the nerve to vastus intermedius (NVI). Dotted line represents outline of patella. Green arrow = needle trajectory and end-point. Pink arrow = genicular artery.

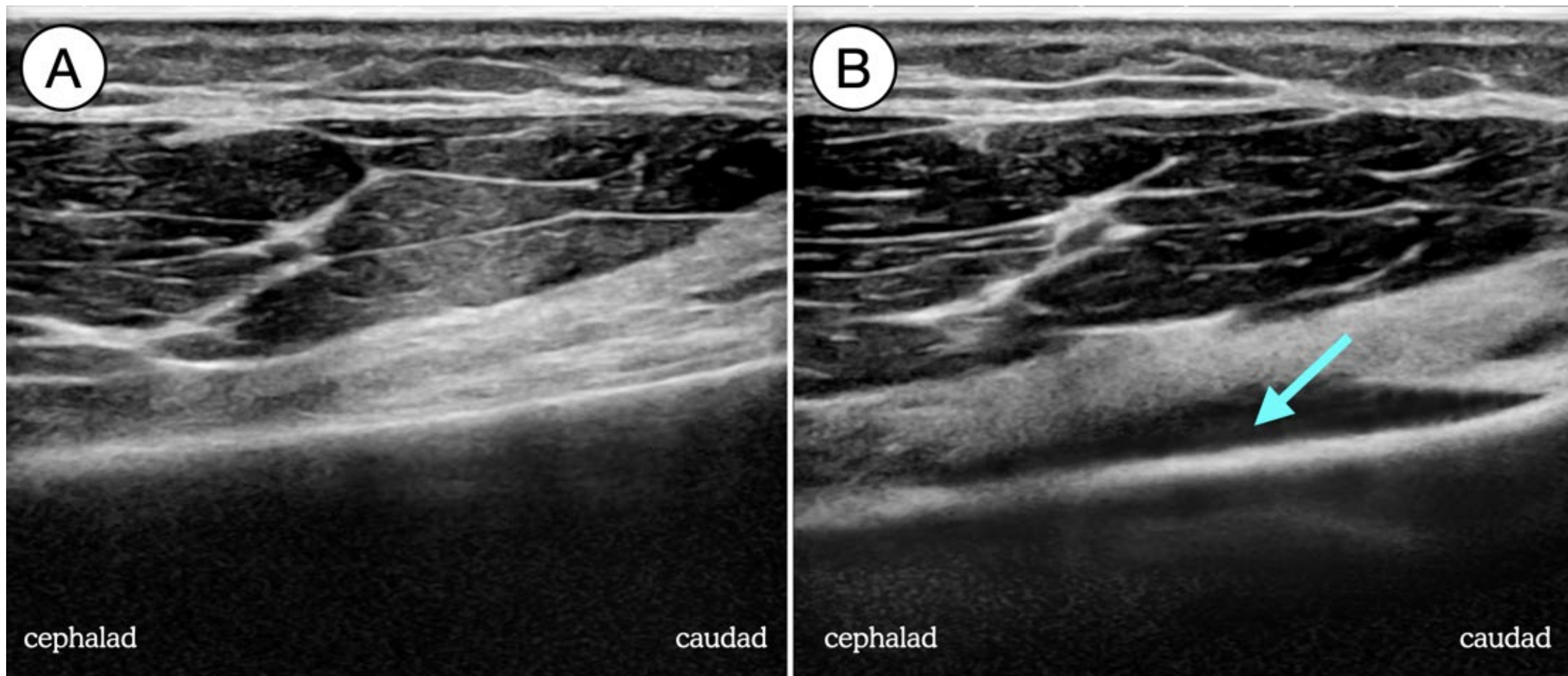
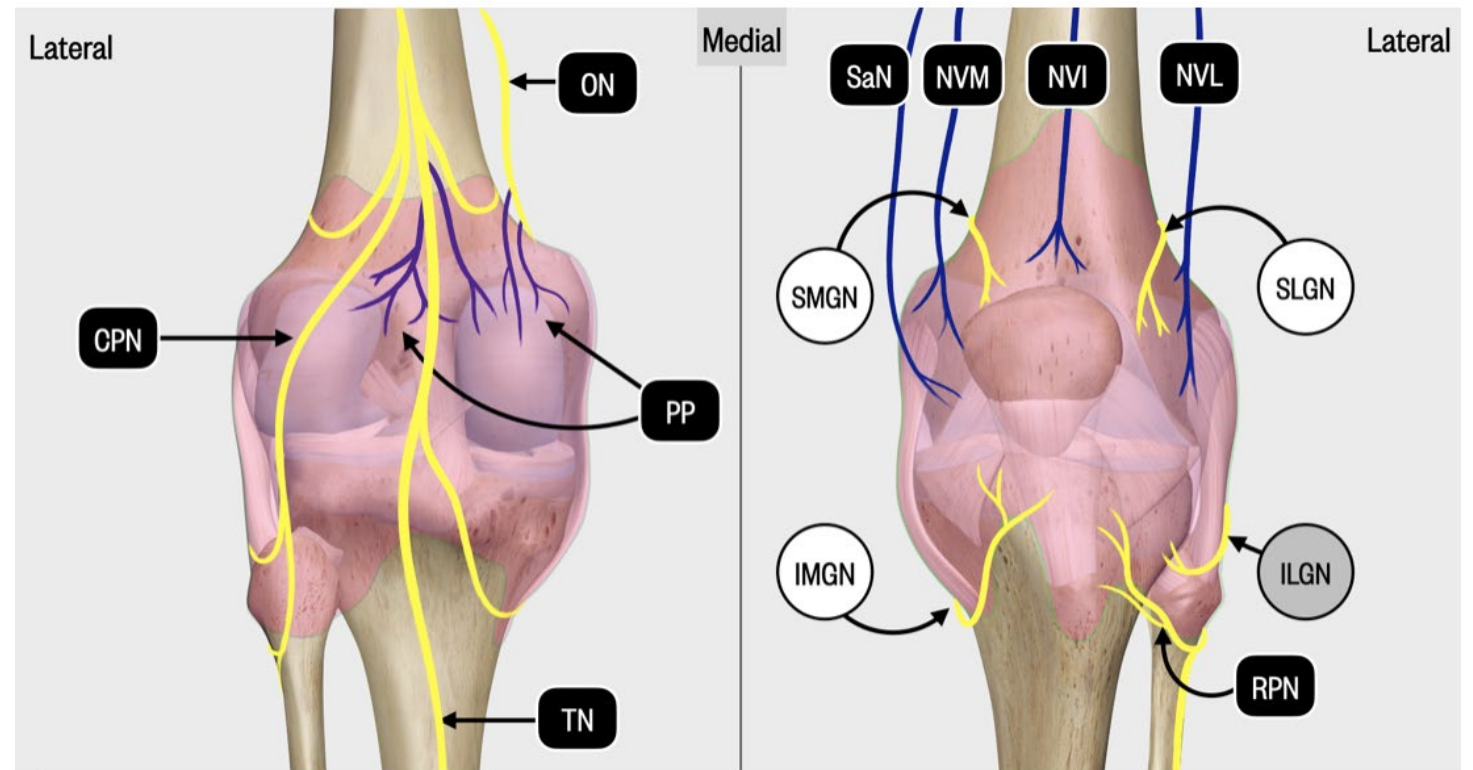


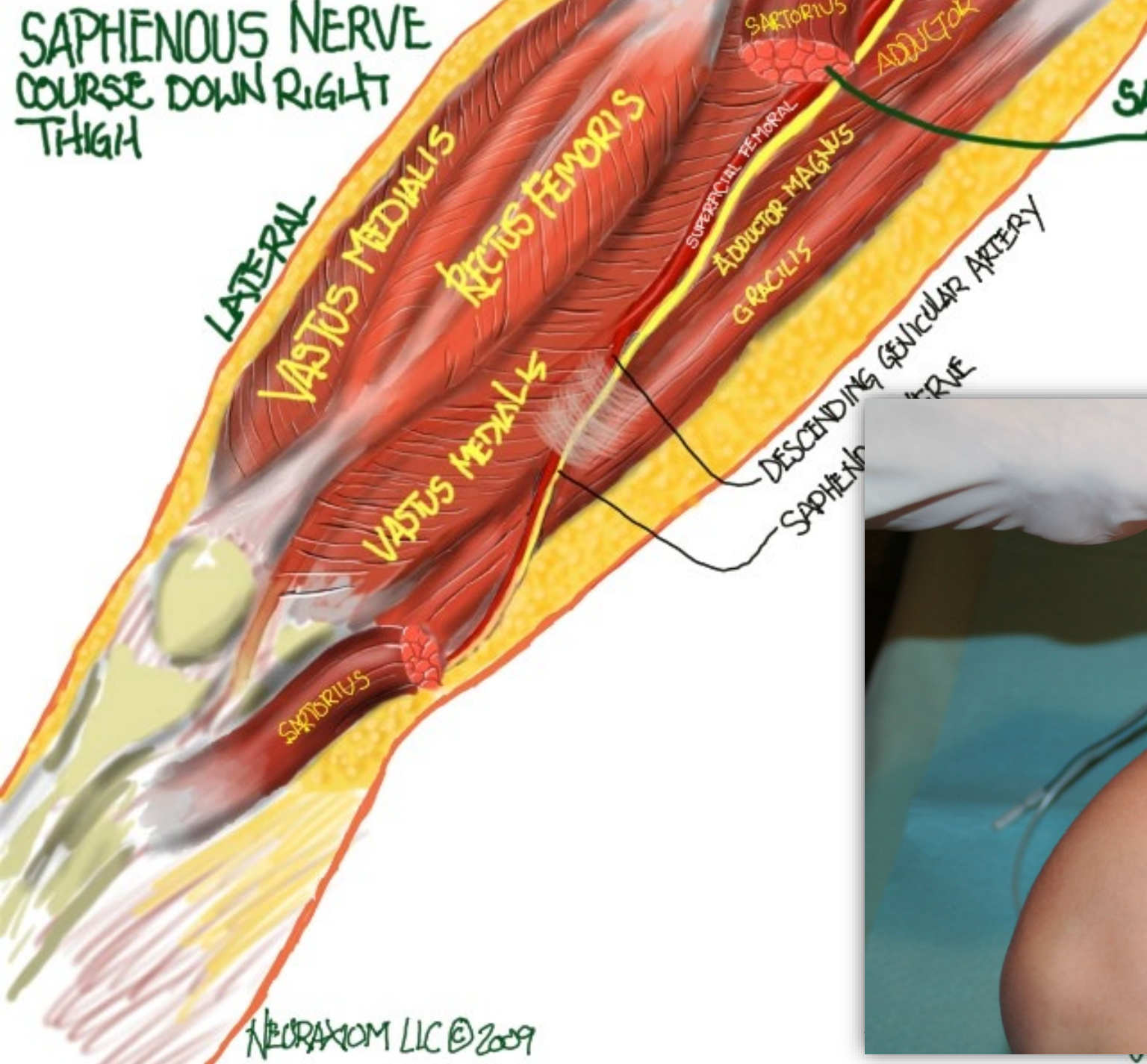
Figure 3. Superomedial genicular nerve block pre-injection (A) and post-injection (B), showing the spread of local anesthetic (blue arrow) along the cortex of the distal femur.

Chcete opravdu minimalisticky a přitom efektivně blokovat kolenní kloub?

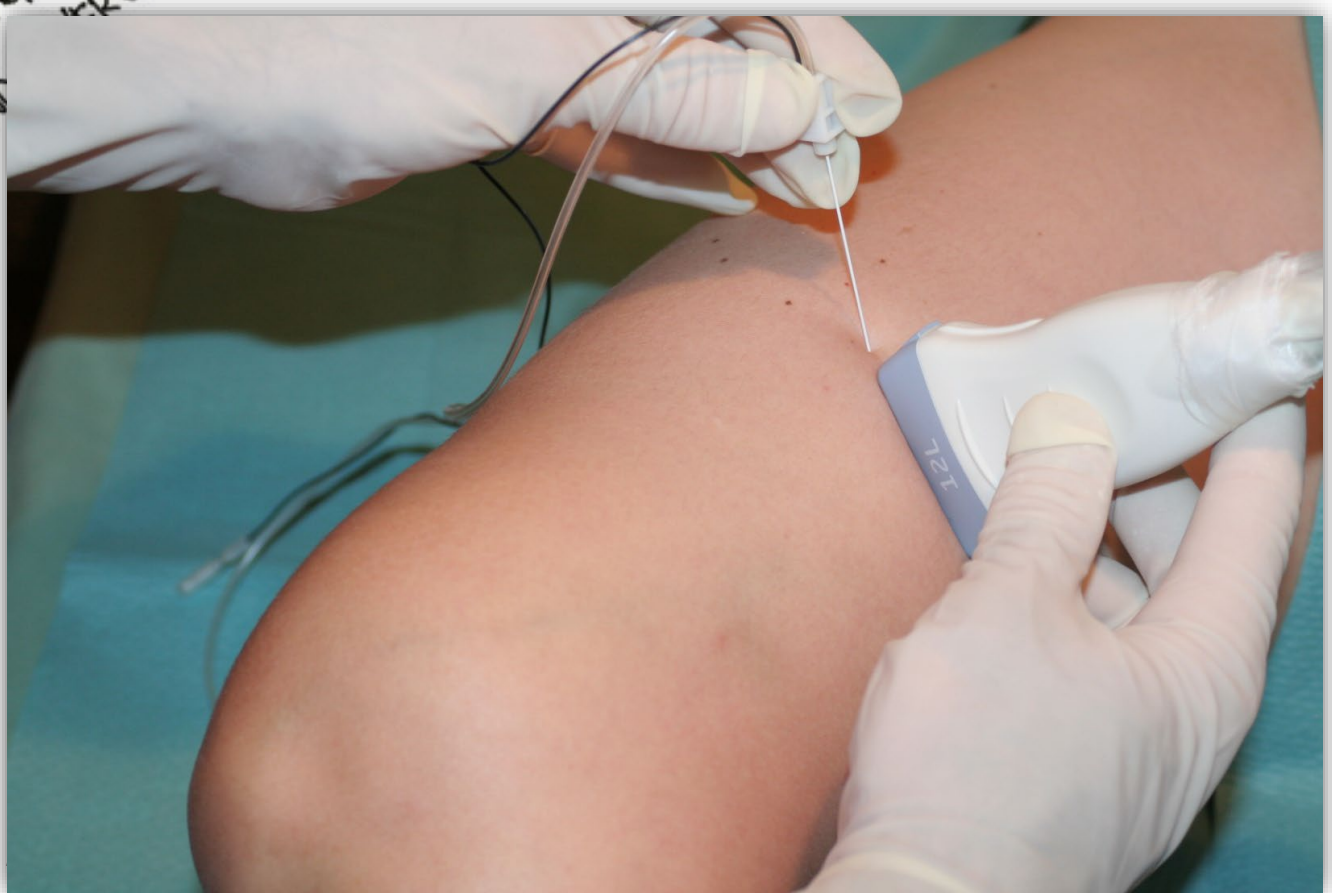
- **ACB** (n. saphenus + NVM)



SAPHENOUS NERVE COURSE DOWN RIGHT THIGH



SARTORIUS CUT
TO SHOW
TUNNEL



Chcete opravdu minimalisticky a přitom efektivně blokovat kolenní kloub?

- **ACB** (n. saphenus + NVM)
- **SPANK** nebo **iPACK** (CPN + TPN)
- **SLGN**
- **SMGN**
- **IMGN**
- **NVI**

Co si odnést?

- Podléhejme trendům s rozvahou
- Cesta směrem k minimalizaci rozsahu blokády dává smysl
- Ale má své meze
- Kyčelní i kolenní kloub lze efektivně analgetizovat bez motorické blokády
- Kloubní pouzdro kyčle anterolaterálně zablokují PENG
- Kolenní kloub vyžaduje často kombinaci CAB + iPACK (SPANK) + genicular blocks

minimalism

Have less, be more

Děkuji za pozornost