A microscopic image showing various bacterial structures. There are several large, dark, irregularly shaped structures, possibly spores or large bacteria. There are also numerous smaller, reddish-brown, rod-shaped structures, some of which are arranged in chains or spirals. The background is a light, grainy texture.

# Akutní infekční stavy v traumatologii – zákeřný nepřítel

MUDr. Vojtěch Herrmann

odd. úrazové chirurgie, odd. urgentní  
medicíny, Pardubická nemocnice

# Staronový hráč

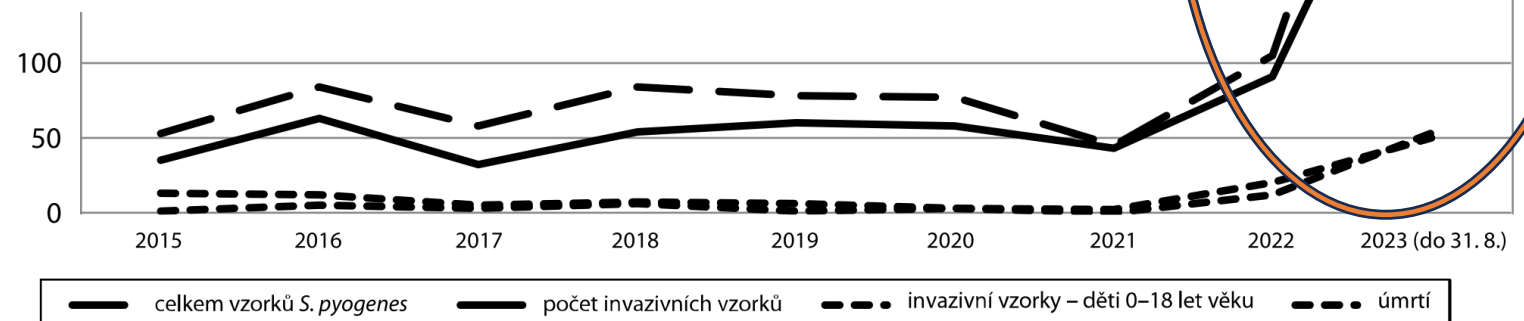
Graf 1: Izoláty *S. pyogenes* – celkem, invazivní, invazivní u dětí 0–18 let věku, počty úmrtí; absolutní počty, 2015–srpen 2023, data NRL/STR

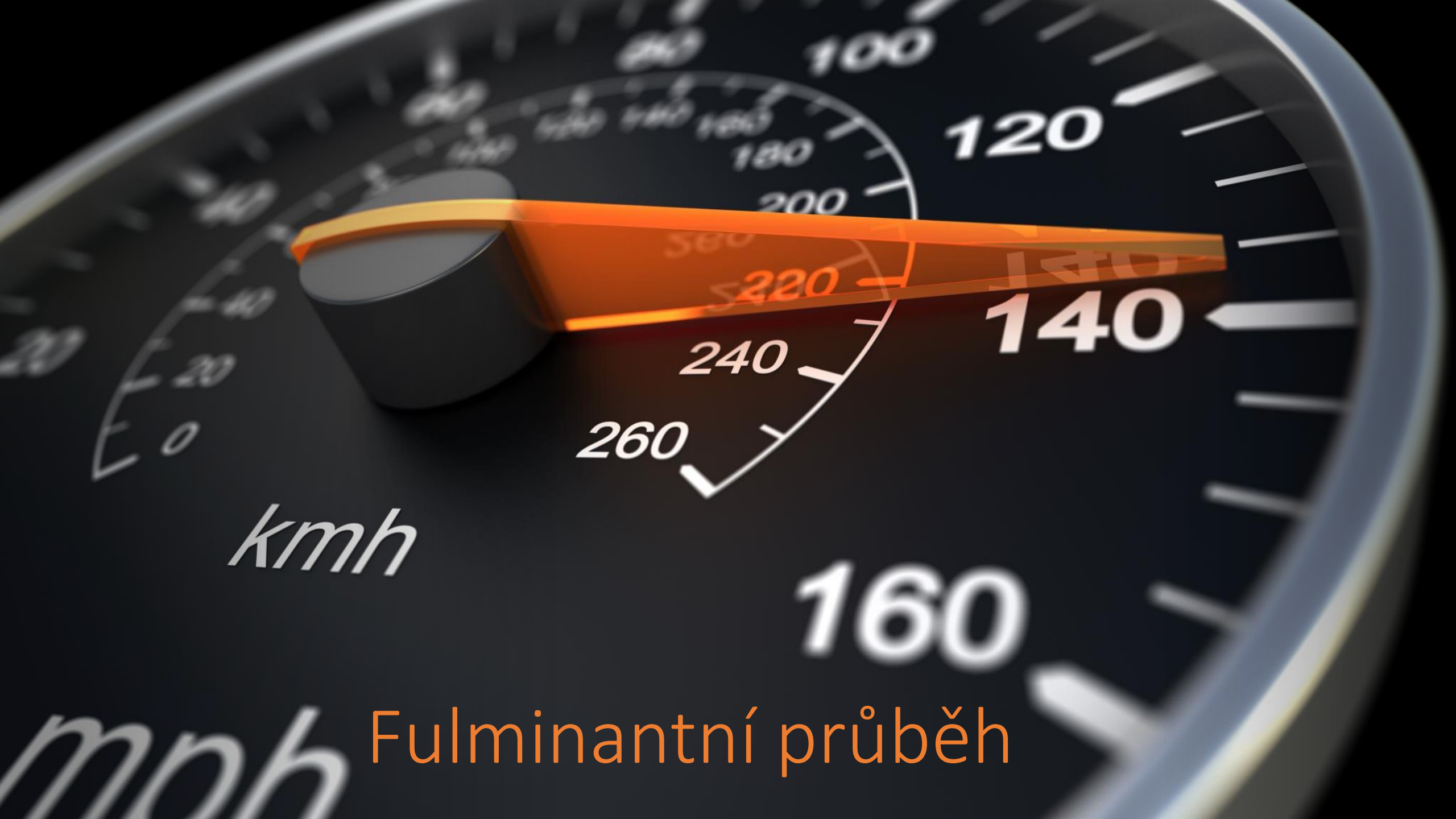Zvýšený výskyt invazivních onemocnění vyvolaných *Streptococcus pyogenes* od prosince 2022 do srpna 2023 – výsledky emm typizace, MLST, testování citlivosti na antibiotika a celogenomové sekvenace

*Increased incidence of invasive diseases caused by Streptococcus pyogenes from December 2022 to August 2023 – results of emm typing, MLST, antibiotic susceptibility testing and whole genome sequencing*

*Sandra Vohrnová, Renata Veselá, Jana Kozáková, Helena Žemličková, Vladislav Jakubů, Martin Musílek*

virová koinfekce  
zvýšená exprese faktorů virulence  
pyogenní toxiny  
snížená imunita populace





*kmh*

*mph*

Fulminantní průběh





# Diagnostika “sestři, odebereme krev”

ZŽF

KO+diff

CRP

PCT

RDG

K+C,  
mikroskopie



# “Změna přístupu v uvažování

Chart 1: The NEWS scoring system

Physiological parameter	Score						
	3	2	1	0	1	2	3
Respiration rate (per minute)	≤8		9–11	12–20		21–24	≥25
SpO <sub>2</sub> Scale 1 (%)	≤91	92–93	94–95	≥96			
SpO <sub>2</sub> Scale 2 (%)	≤83	84–85	86–87	88–92 ≥93 on air	93–94 on oxygen	95–96 on oxygen	≥97 on oxygen
Air or oxygen?		Oxygen		Air			
Systolic blood pressure (mmHg)	≤90	91–100	101–110	111–219			≥220
Pulse (per minute)	≤40		41–50	51–90	91–110	111–130	≥131
Consciousness				Alert			CVPU
Temperature (°C)	≤35.0		35.1–36.0	36.1–38.0	38.1–39.0	≥39.1	

NLR Meter						
Reverse severe	Normal range, health	Grey zone, low inflamm. stress	Mild to moderate inflammation	Moderate inflammation and stress	Severe inflammation and stress	Critical stress and inflammation
0.1–0.7	1–2	2–3	3–7	7–11	11–17	17–23
						23+

Biomedicines. 2022 Jan; 10(1): 75.

PMCID: PMC8772781

Published online 2021 Dec 30. doi: [10.3390/biomedicines10010075](https://doi.org/10.3390/biomedicines10010075)

PMID: [35052755](https://pubmed.ncbi.nlm.nih.gov/35052755/)

## Neutrophil to Lymphocyte Ratio (NLR)—A Useful Tool for the Prognosis of Sepsis in the ICU

Alice Nicoleta Drăgoescu,<sup>1</sup> Vlad Pădureanu,<sup>2,\*</sup> Andreea Doriana Stănculescu,<sup>1,\*</sup> Luminița Cristina Chiuțu,<sup>1</sup> Paul Tomescu,<sup>3</sup> Cristiana Geormăneanu,<sup>4</sup> Rodica Pădureanu,<sup>5</sup> Vlad Florin Iovănescu,<sup>6</sup> Bogdan Silviu Ungureanu,<sup>6</sup> Andrei Pănuș,<sup>3</sup> and Octavian Petru Drăgoescu<sup>3</sup>

Waldemar Kanczkowski, Academic Editor and Galina F. Sud'ina, Academic Editor

**NLR > 17**

NEWS Scores	Clinical Risk
0	Low
Aggregate 1 - 4	
<b>RED Score*</b> (Individual parameter scoring 3)	Medium
Aggregate 5 - 6	
Aggregate 7 or more	High

**NEWS/NEWS2 score > 7**

# Terapie

časná

rychlá

efektivní

inf. terapie  
(30ml/kg/3h)

ATB iv.  
(PenG, CLI)

chirurgické řešení



Kazuistika I.

—  
Muž, 40

před 4 dny pád na kole  
1 den horečka 39°C  
autoimunitní hepatitida  
FA: prednison (20mg/d)





# Klinický náález + diagnostika

- TK 80/40, P 96, SpO2 91%, TT 39°C, **NEWS 2 score: 8 bodů**
- lokální náález – exkoriace v oblasti kolene, zarudnutí horní poloviny bérce, indurace, bez jasné fluktuace
- dle UZ prosáknutí měkkých tkání, bez kolekce

LEU 21

CRP 303

PCT 84

UZ

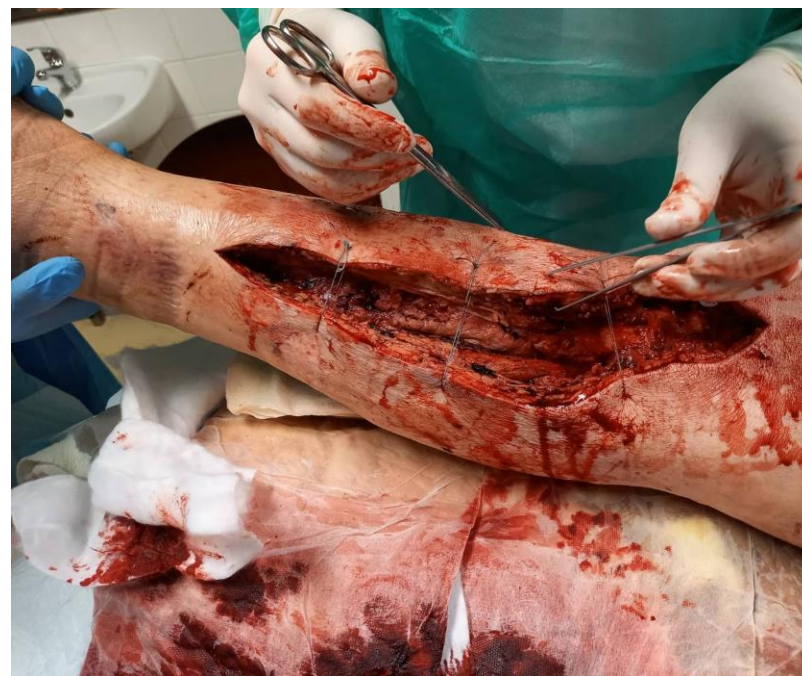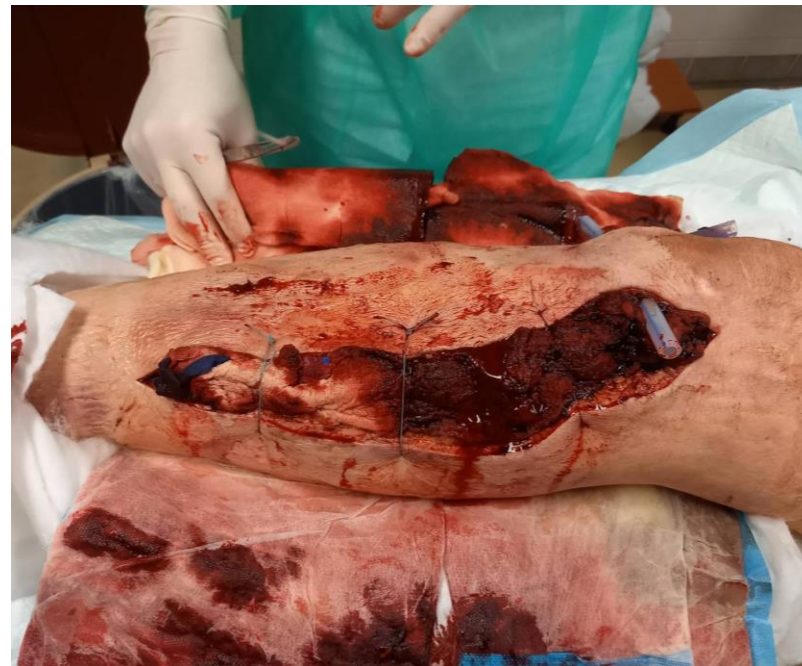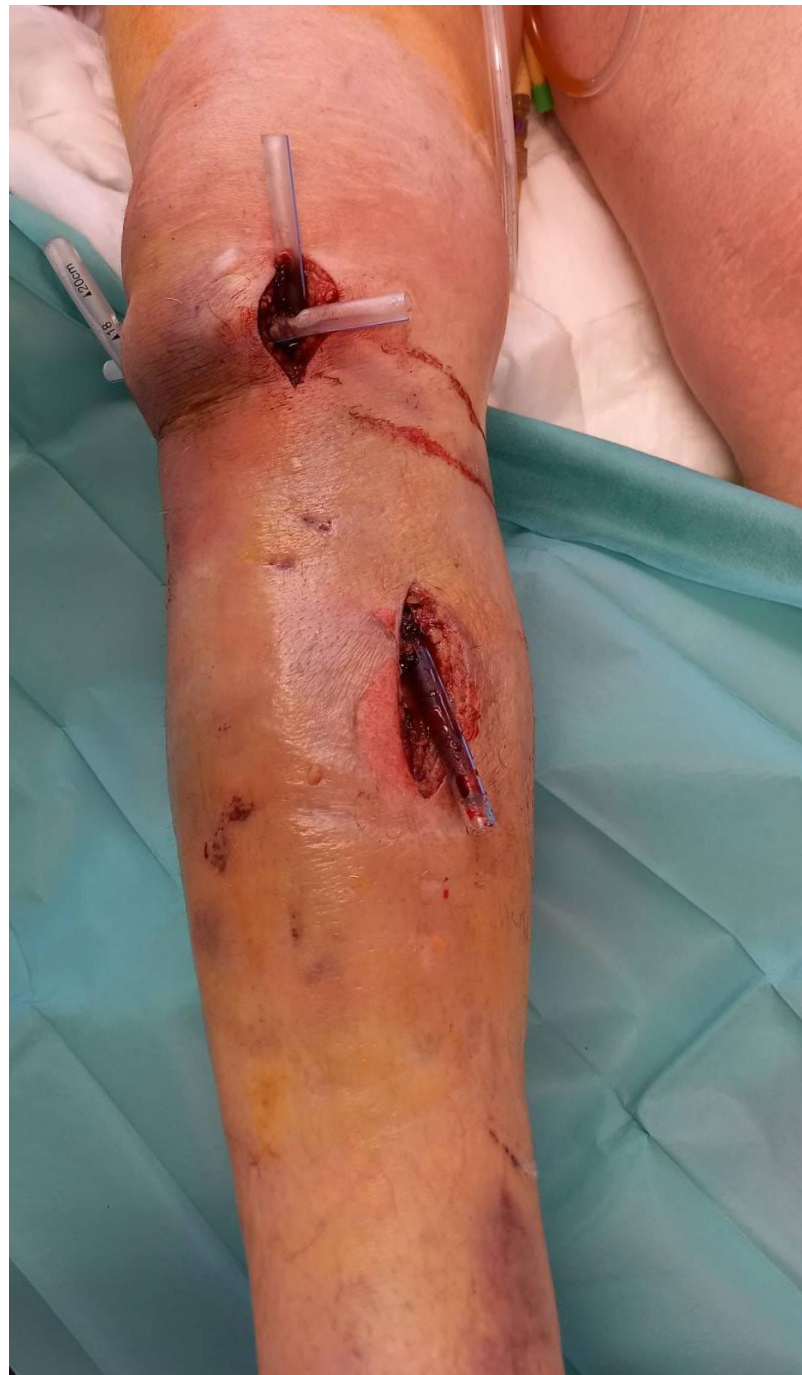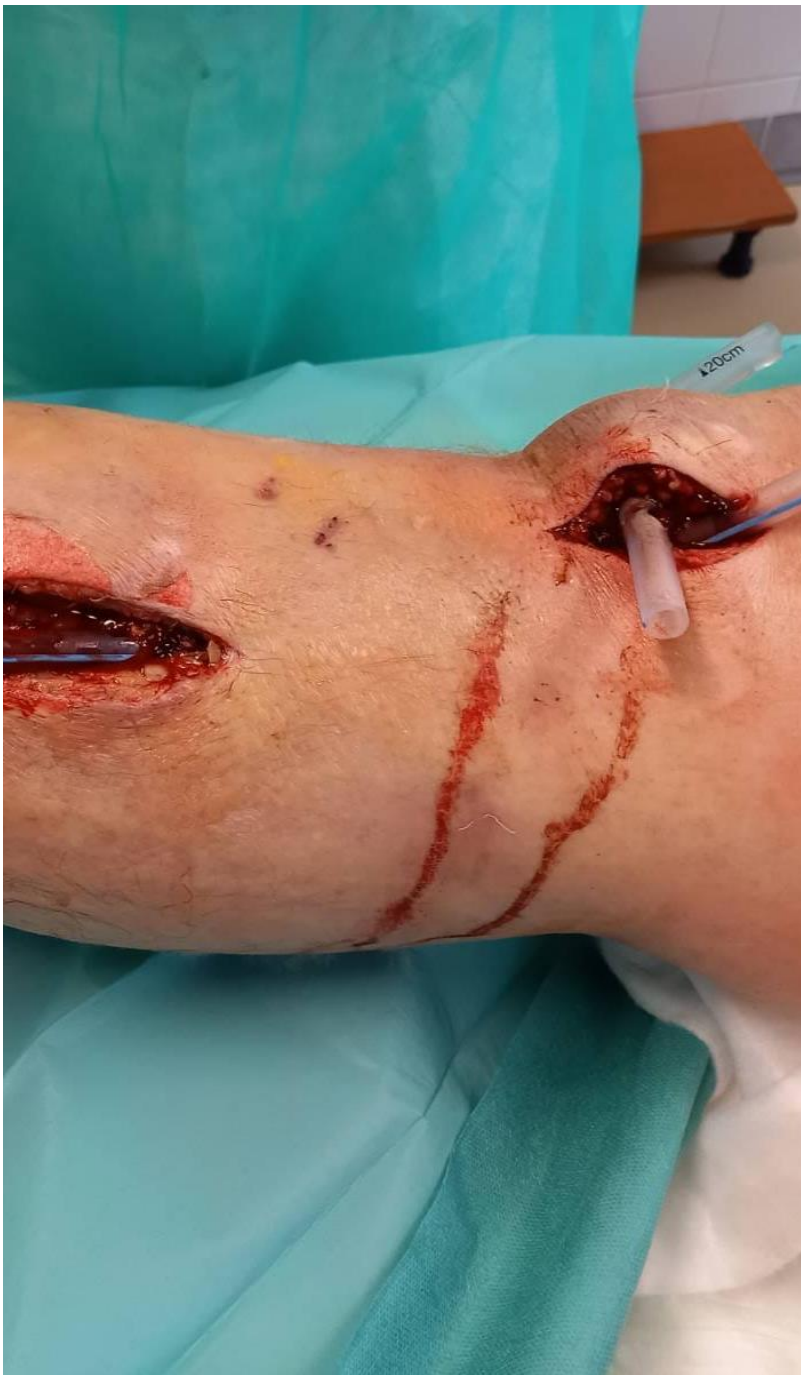K+C

# Zvolená terapie

- punkce infrapatelární bursy 2ml synovie (na K+C)
- infúzní terapie
- i.v. antibiotika - flucloxacilin, gentamycin
- příjem na stand. oddělení (plná kapacita JIP)



Chirurgické řešení: incize + fasciotomie > amputace in femore  
Kultivačně *S. pyogenes*







Kazuistika II.



Muž, 27

před 3 dny si odřel P loket o tobogán v  
Polsku

ošetřen, desinfekce, ATB Ciplox

1 den horečky, zhoršení stavu

OA: sine , v minulosti opakovaně stafyl.

infekce kůže



# Klinický náález + diagnostika

- TK 90/60, P 126, SpO2 90%, TT39°C, schvácený, **NEWS 2 score: 11b**
- otok a prosáknutí P lokte, bodová klidná ranka nad olekranem
- akutní renální selhání: urea 10, krea 266

LEU 24

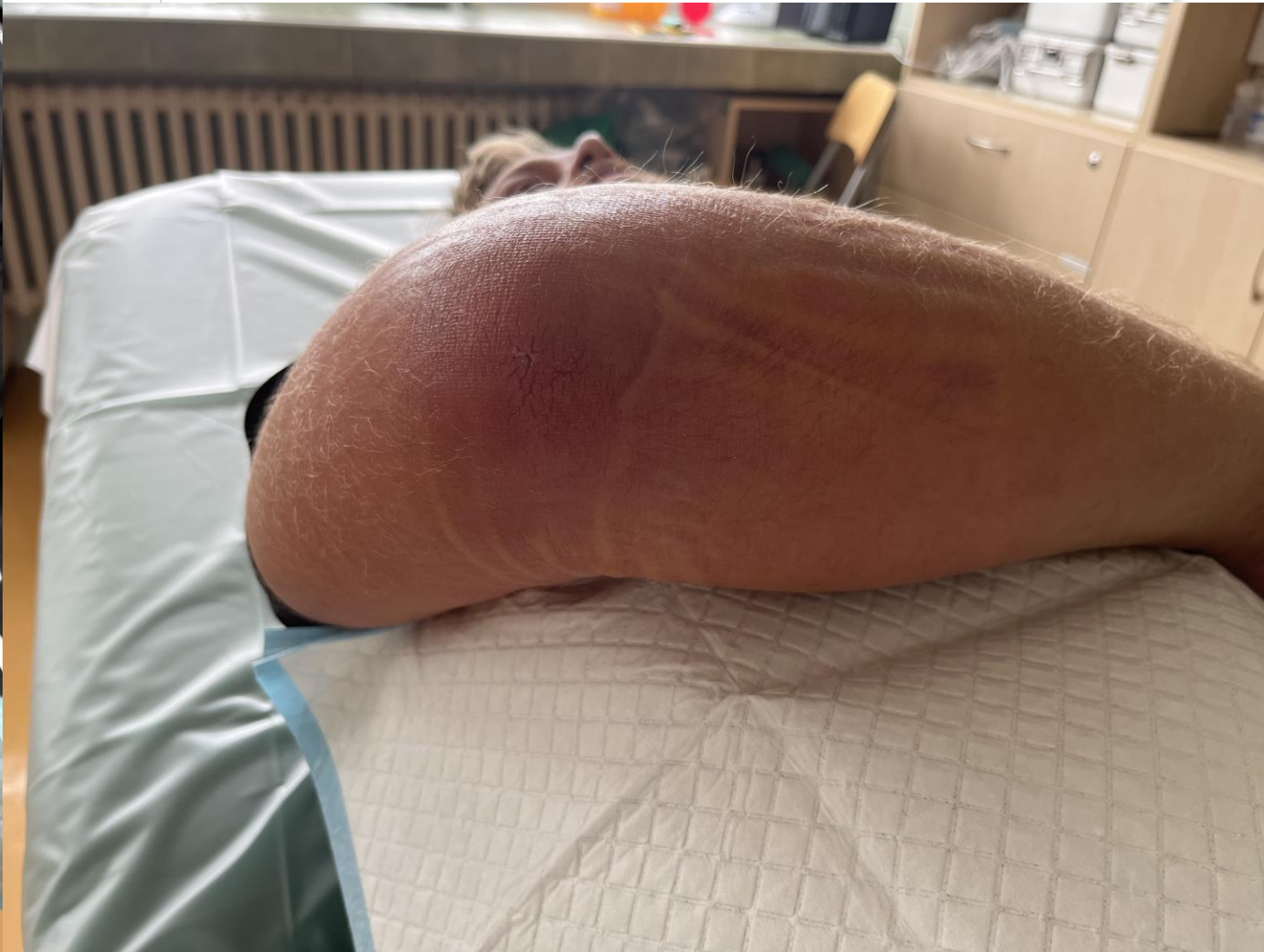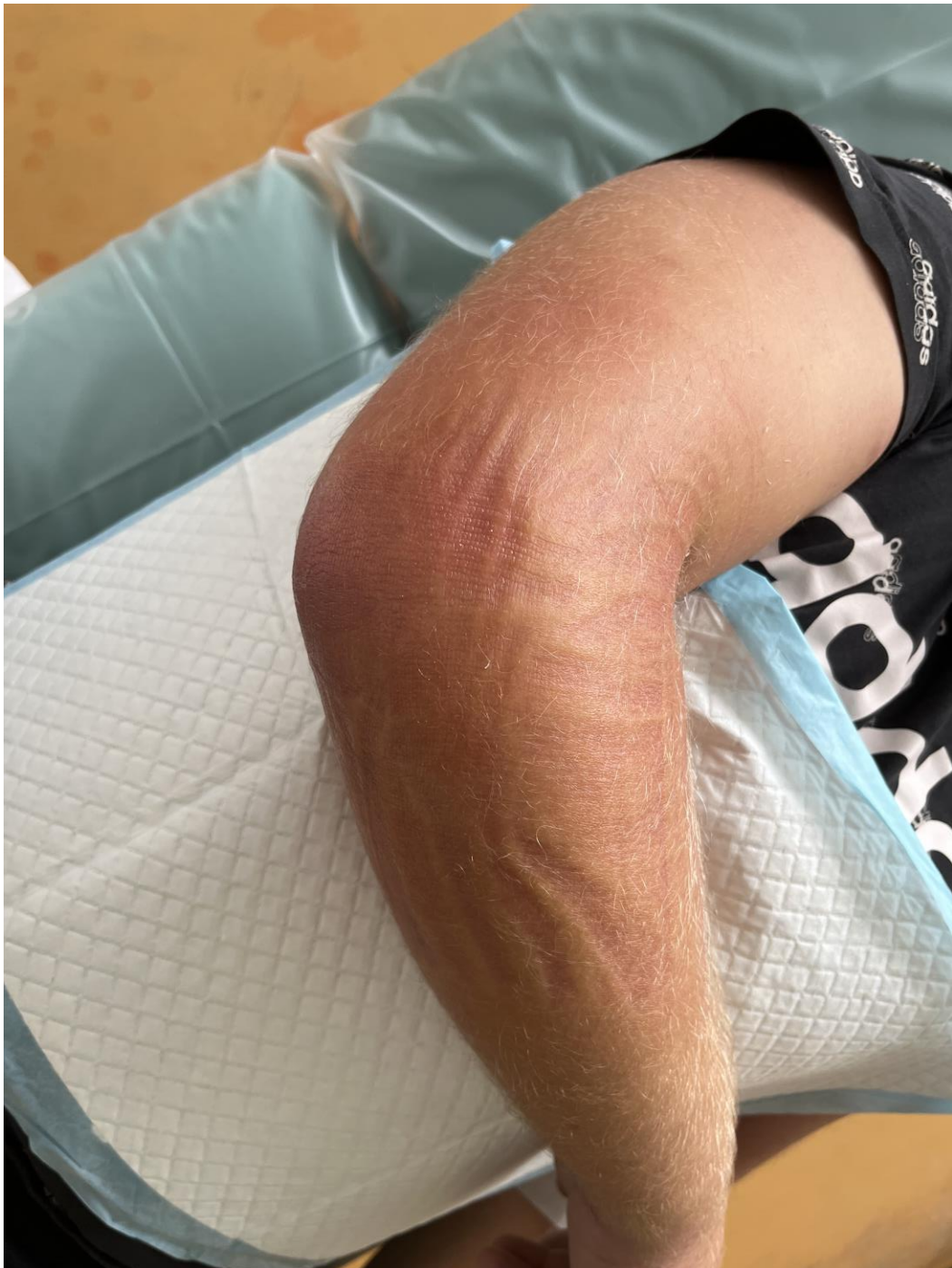CRP 341

PCT 34

laktát 5

RDG

K+C

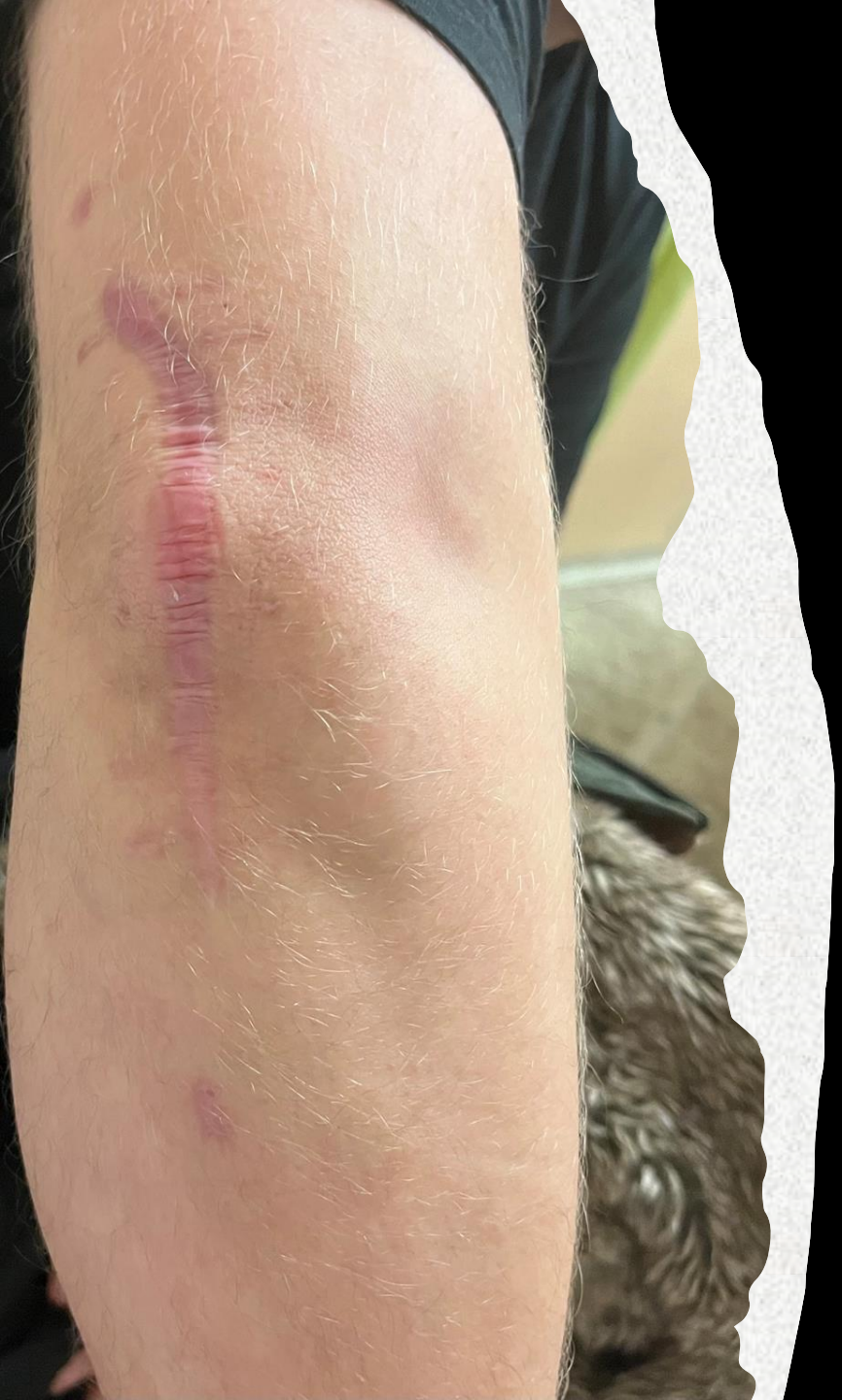

# Terapie

---

- na ambulanci před přijetím v lokální anestezii incize, kontrincize, odběr kultivace
- příjem ad JIP – anurie, septický šok – infuze + podpora NA
- Iniciálně iv. ATB – Pen G, Klindamycin, Gentamicin
- dle mikroskopického vyšetření Gram + koky v řetízcích (~ Streptokoky)
- kultivačně *Streptococcus pyogenes*
- časně chirurgické řešení – incize, drenáž
- 2. den LEU 33, CRP 324, PCT 25, urea 8, krea 172






Další průběh

postupná stabilizace stavu  
na JIP

2x reoperace

13denní hospitalizace

kompletní úprava stavu  
bez trvalých následků





Kazuistika III.

—  
Muž, 62

neúrazový otok a zarudnutí L ruky  
a předloktí

OA: RA, hepatopatie

FA: prednison (5mg/d), plaquenil,  
omeprazol



# 1. ošetření první den

---

- klinický náález: zarudnutí a otok levé ruky postupující na předloktí
- UZ: žíly bpn, difúzní prosáknutí až jemné lemy mezi měkkými tkáněmi zápěstí a ruky palmárně i dorsálně – difúzní zánětlivé postižení (flegmóna?), reaktivní při RA?
- navýšení prednisonu + analgetika
- ambulantní postup



## Druhý den

- zhoršení stavu
- lokální nález - difúzní otok prstů, ruky i celého předloktí
- kontrolní UZ vyloučil tepenný uzávěr
- TT 36,5
- konzultace internisty
- navýšení prednisonu, diclofenac, aescin, omeprazol
- ambulantní postup

LEU 4,7

CRP 93

PCT

PLT 74

INR 2,6

- incipientní renální selhání (urea 11, krea 137)

# O 10 hodin později

- TK 80/60, TF98, SpO2?, TT<36°C, somnolentní , **NEWS 2 score: 11**
- LHK studená, mohutný otok celé LHK, pulsace nehmatná, vytvořeny buly, lividní zbarvení

LEU 2,5

CRP 100

PCT 44

PLT 59

INR 3,2

urea 196

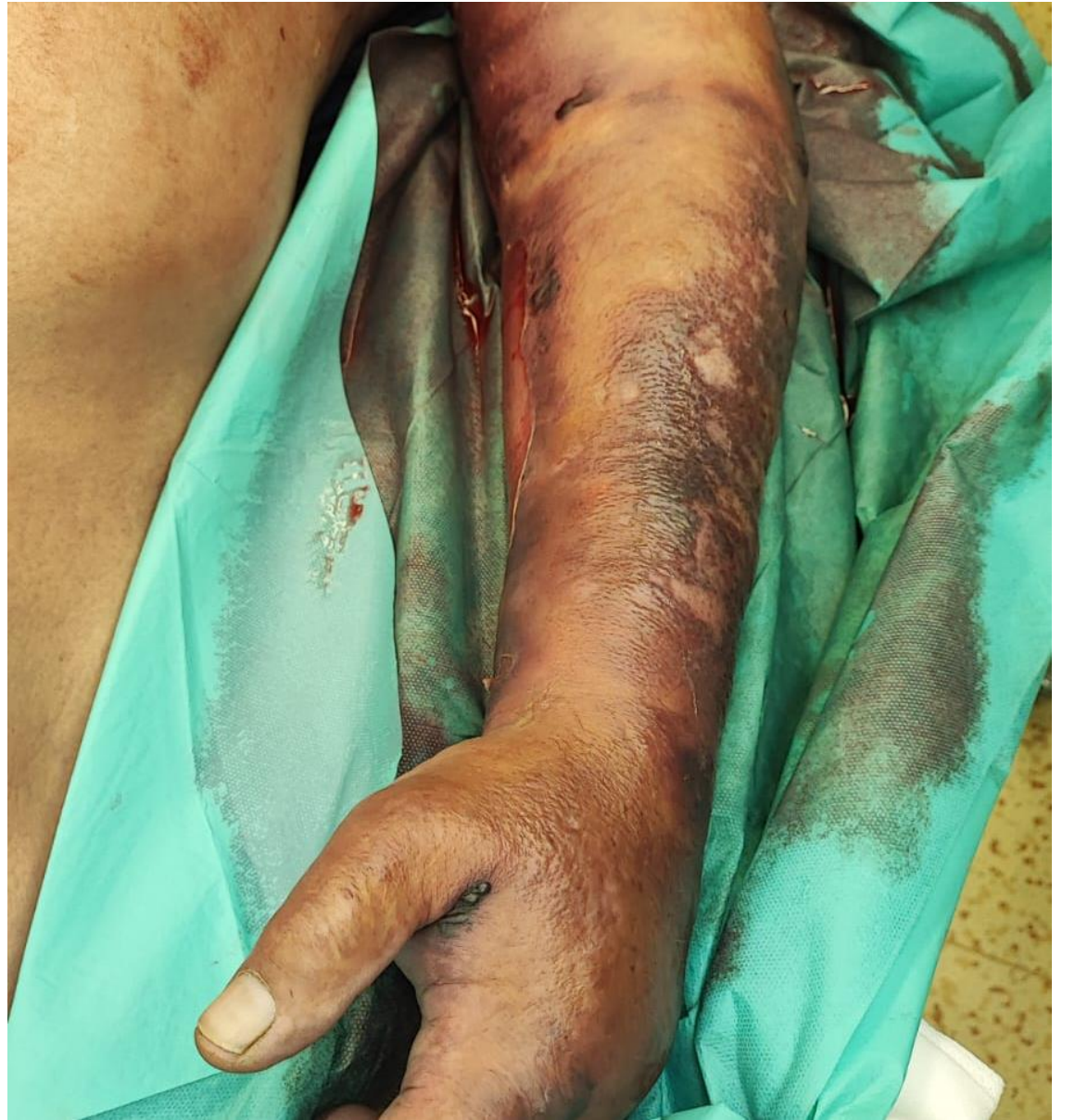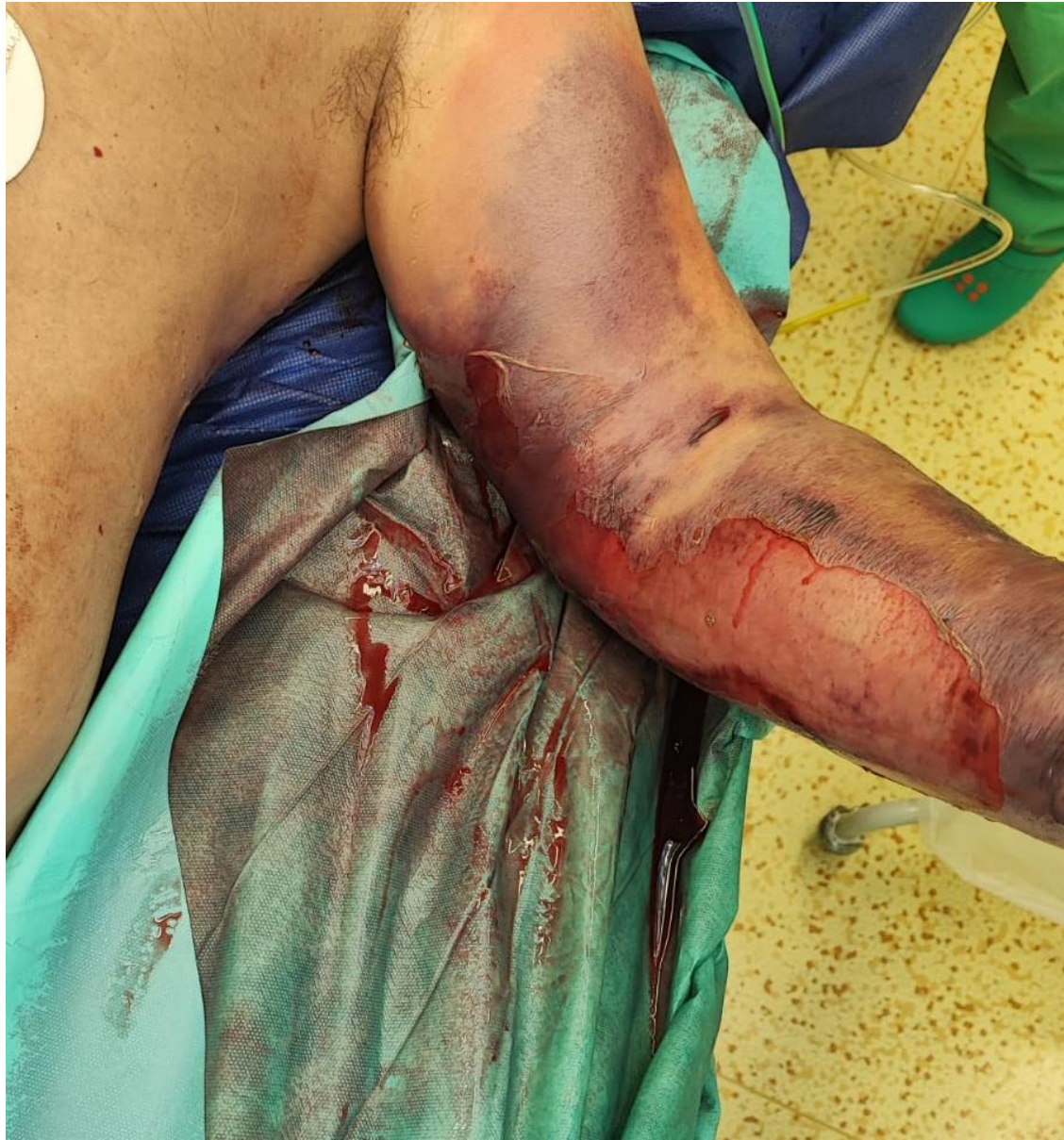laktát 11

- ad ARO, intenzivní péče, Pen G
- provedena fasciotomie
- kultivačně S. Pyogenes

progrese  
stavu

septický šok

exitus  
letalis 3.den





# Take home message

---

- iGAS = staronový hráč s vylepšenými schopnostmi
- fulminantní průběh
- diferenciál, zžf
- NLR ratio, NEWS2 score
- mikroskopické vyšetření
- infúzní terapie + i.v. ATB
- časné chirurgické řešení
  
- CAVE: imunoprese







Děkuji za pozornost