



TRAUMATICKÁ AMPUTACE U NEZLETILÉHO PACIENTA

David Matoušek, Petr Mokrejš

Zdravotnická záchranná služba Libereckého kraje

Technická univerzita v Liberci – FZS

1. lékařská fakulta Univerzity Karlovy



ÚDAJE O VÝJEZDU

Datum: 18.9.2023

Výzva: 18:06

Indikace: Úraz I, „uřízl si ruku na cirkulárce, dítě 16 let“

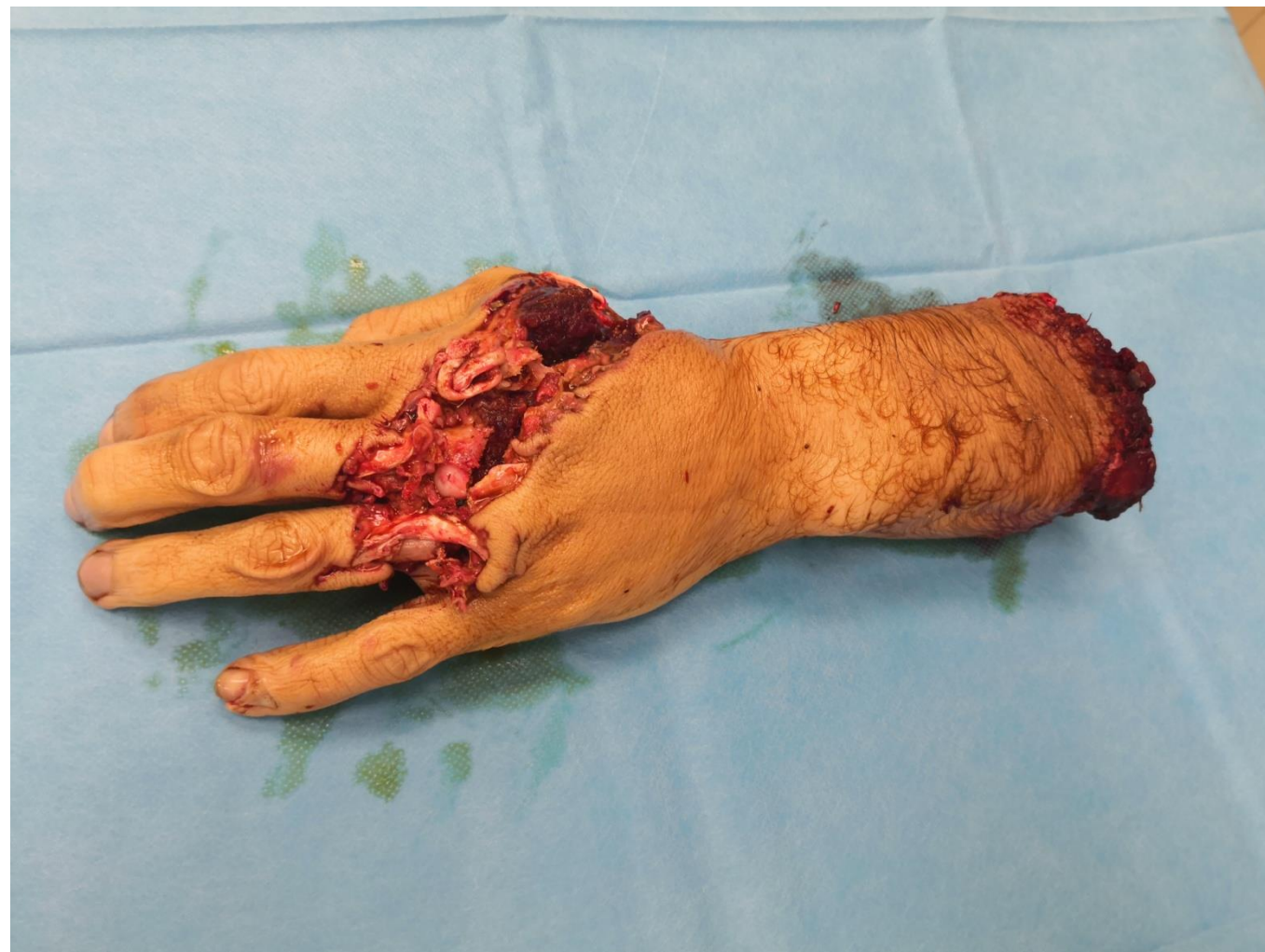Naléhavost: 1a

Vyslané posádky: RV+RZP+LZS

RV + RZP na místě: 18:11

SITUACE NA MÍSTĚ

řezal na okružní pile dřevo,
stoupl na hřebík,
padl levou rukou na kotouč,
úplná amputace LHK
v předloktí,
řezná rána na dorzu ruky
a na laterální straně paže



A

- volné

B

- eupnoe, bilat. sklípkové, bez známek traumatu hrudníku
- O₂ polomaskou 8 l/min po sedaci

C

- hypertenzní, po sedaci normotenzní, CRT do 2 s
- škrtidlo 18:13 a tlakové obvazy na pahýlu LHK

D

- lucidní, spolupracující

E

- astenický habitus, normotermní

Manuální zaškrcení pahýlu



18:13 nasazený turniket



Na PHK zajištěna i.v kanyla 14 G



Tlakový obvaz na pahýl LHK

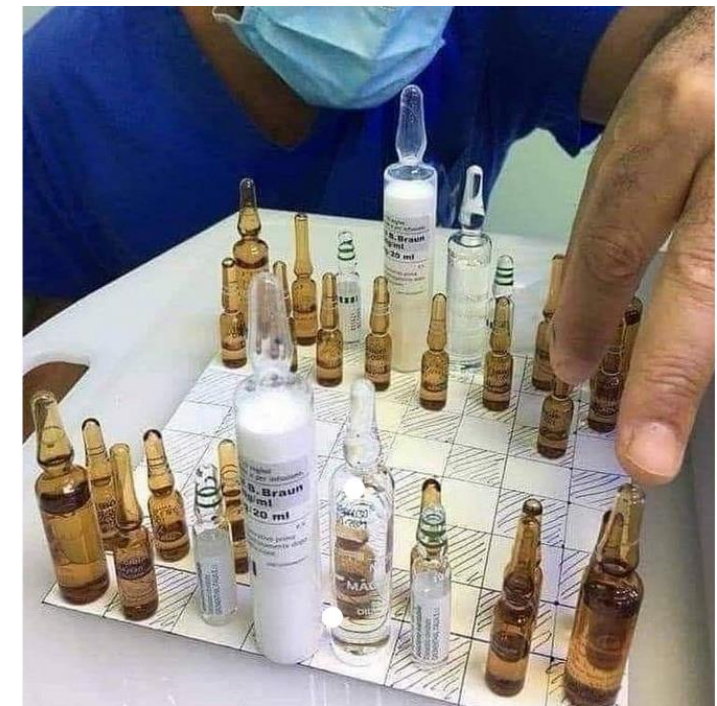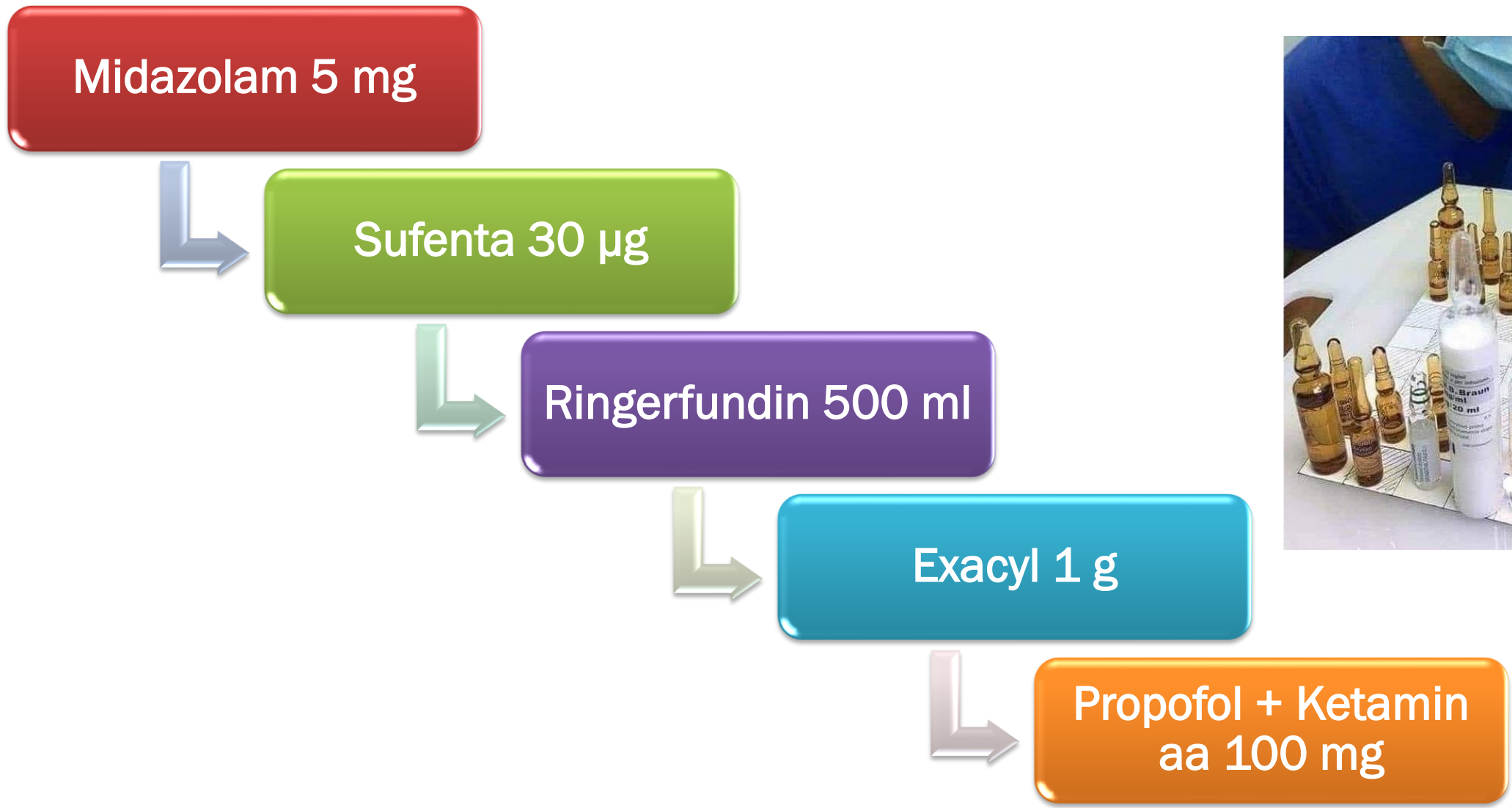


Podání analgosedace a kyslíku 8 l/min



Sterilní ošetření amputátu







18:08 Vzlet

18:22 Přistání

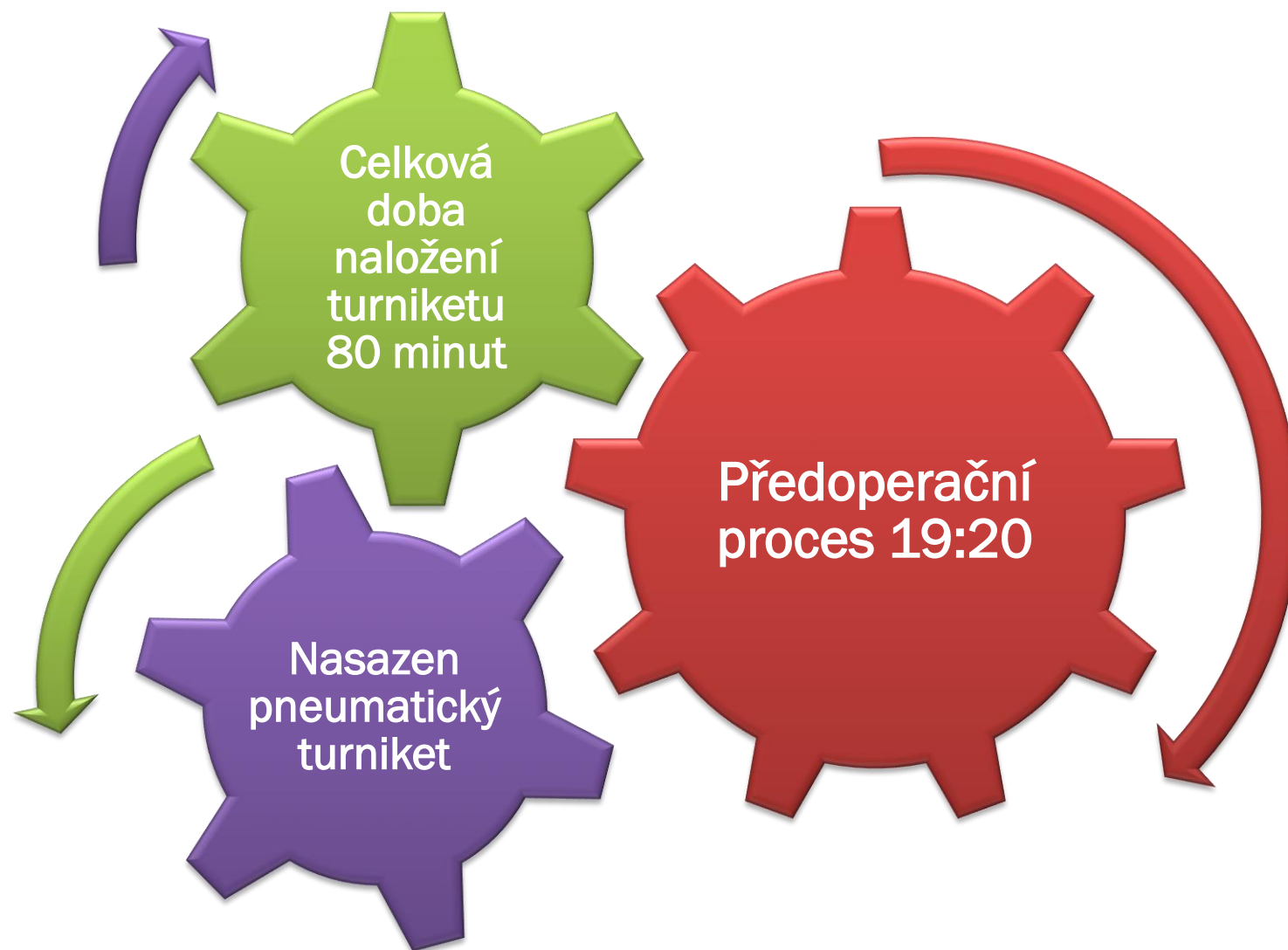
18:33 Odlet z místa
události

18:53 Předání
pacienta

předání
ve FNKV
47 minut
po vzniku
úrazu

V LZS nemedikován,
bez bolestí, oběhově stabilní

PRŮBĚH LÉČBY VE FNKV





1. operační výkon

Revize proximálního pahýlu - identifikace
a.radialis, a.ulnaris, tepny tenké, fragilní

Revize distálního pahýlu - identifikace
a.radialis, a.ulnaris, povrchových žil, n.radialis

N. Ulnaris - přerušen ve větvení,
n.ulnaris přerušen ve svalově-šlachových strukturách

Tříštvivá fractura radia a ulny – osteosyntéza, dlahování



Celkem provedeno
od 18. 9. 2023 do 7. 3. 2024
5 operačních výkonů

po první operaci 39 dnů na JIP

mnoho dní fyzioterapie a
rehabilitace



FOTO PŘI PŘÍJMU 18.9.2023

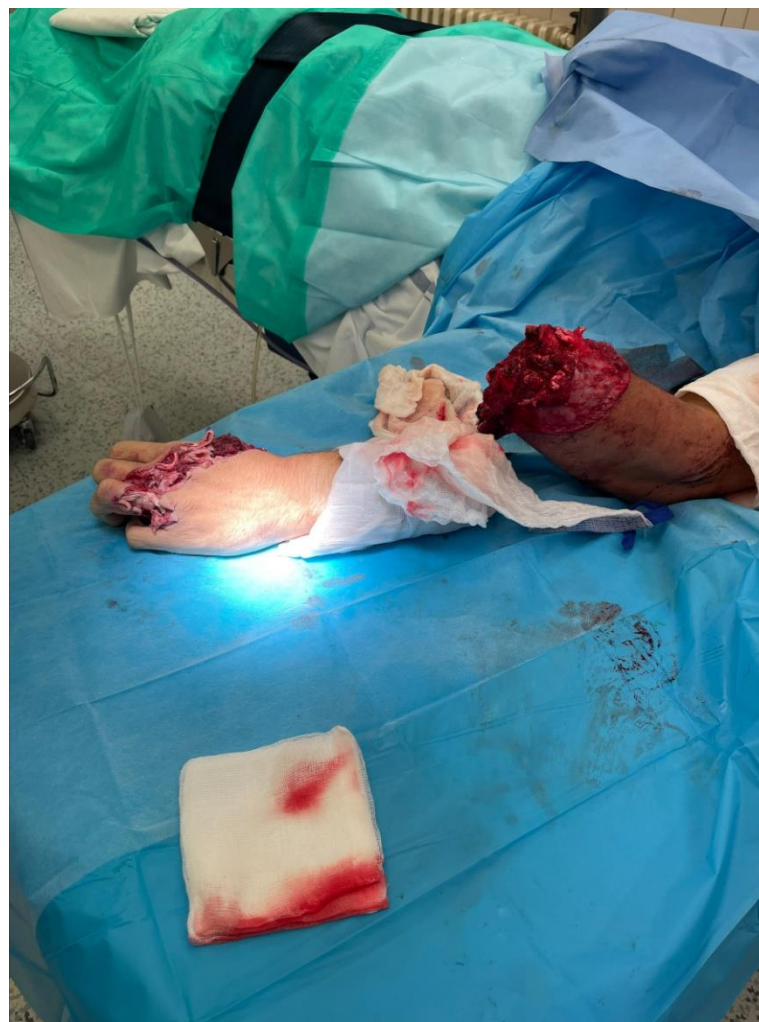

FOTO PŘI PŘÍJMU 18.9.2023

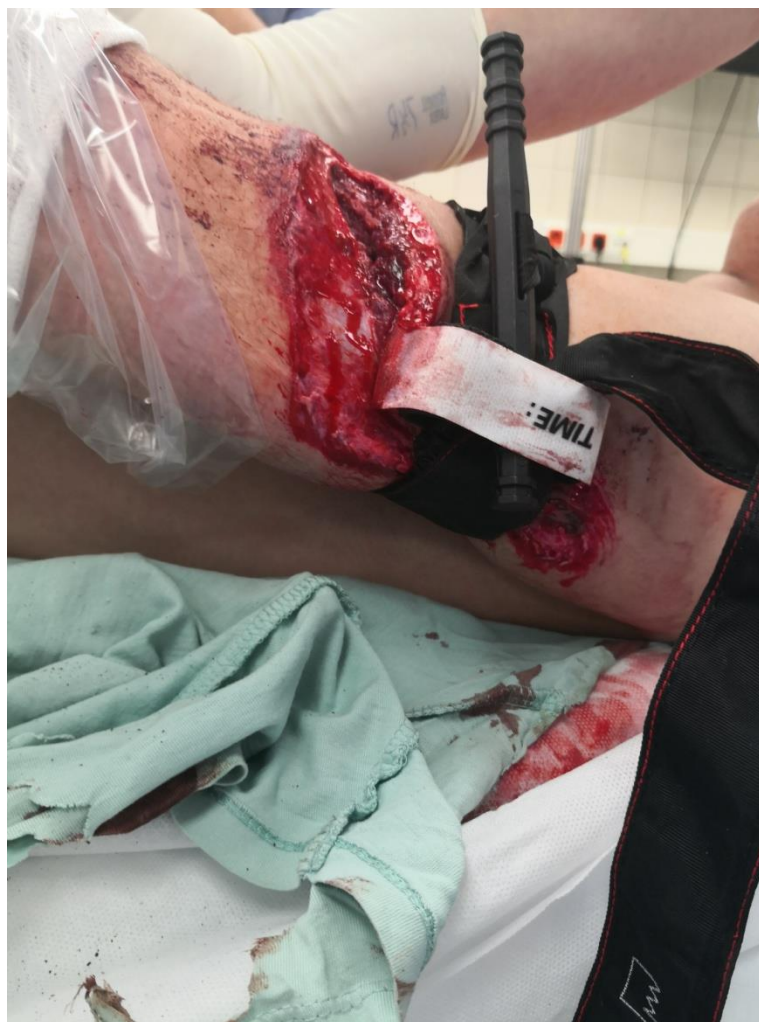

FOTO PŘI PŘÍJMU 18.9.2023

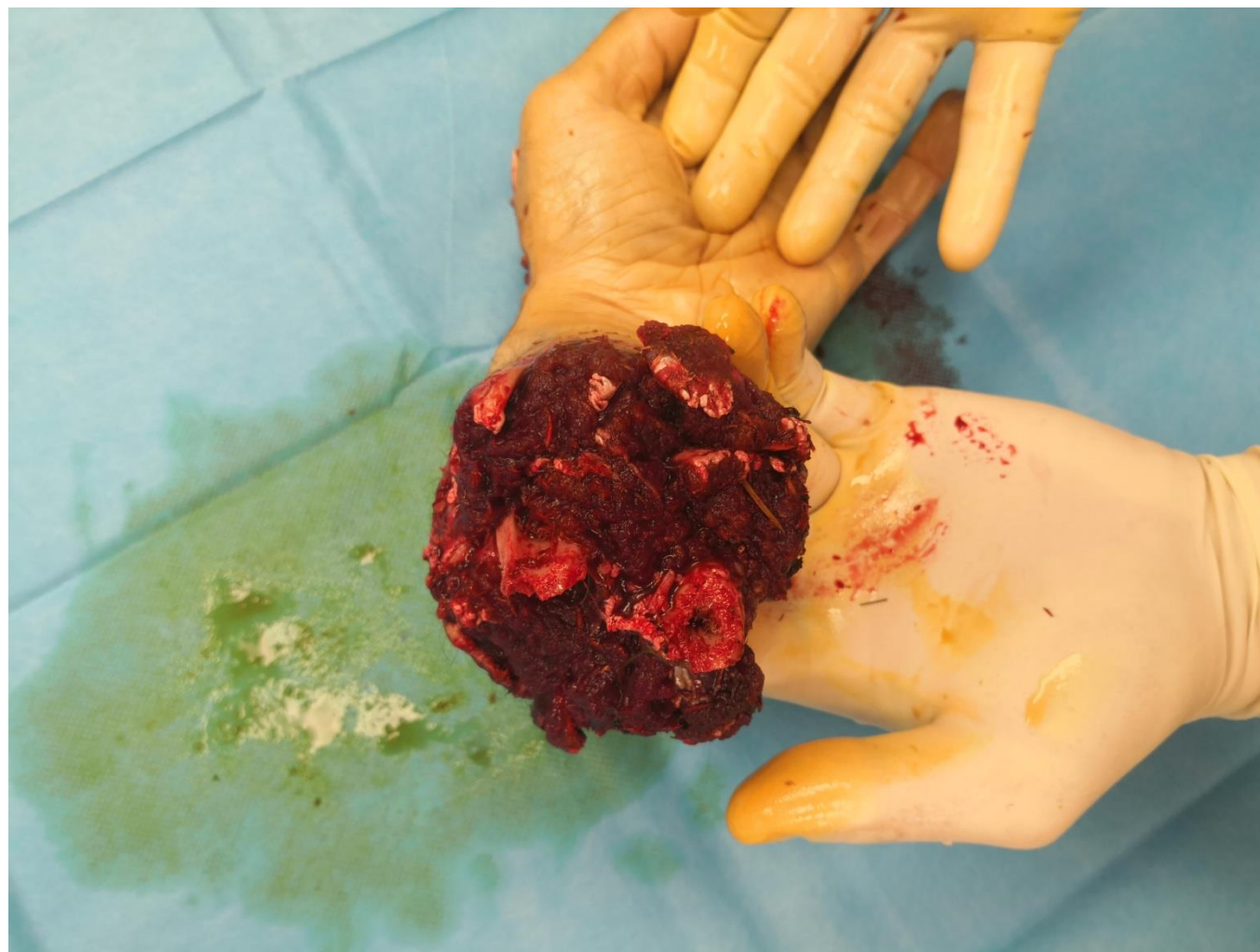

FOTO PŘI PŘÍJMU 18.9.2023

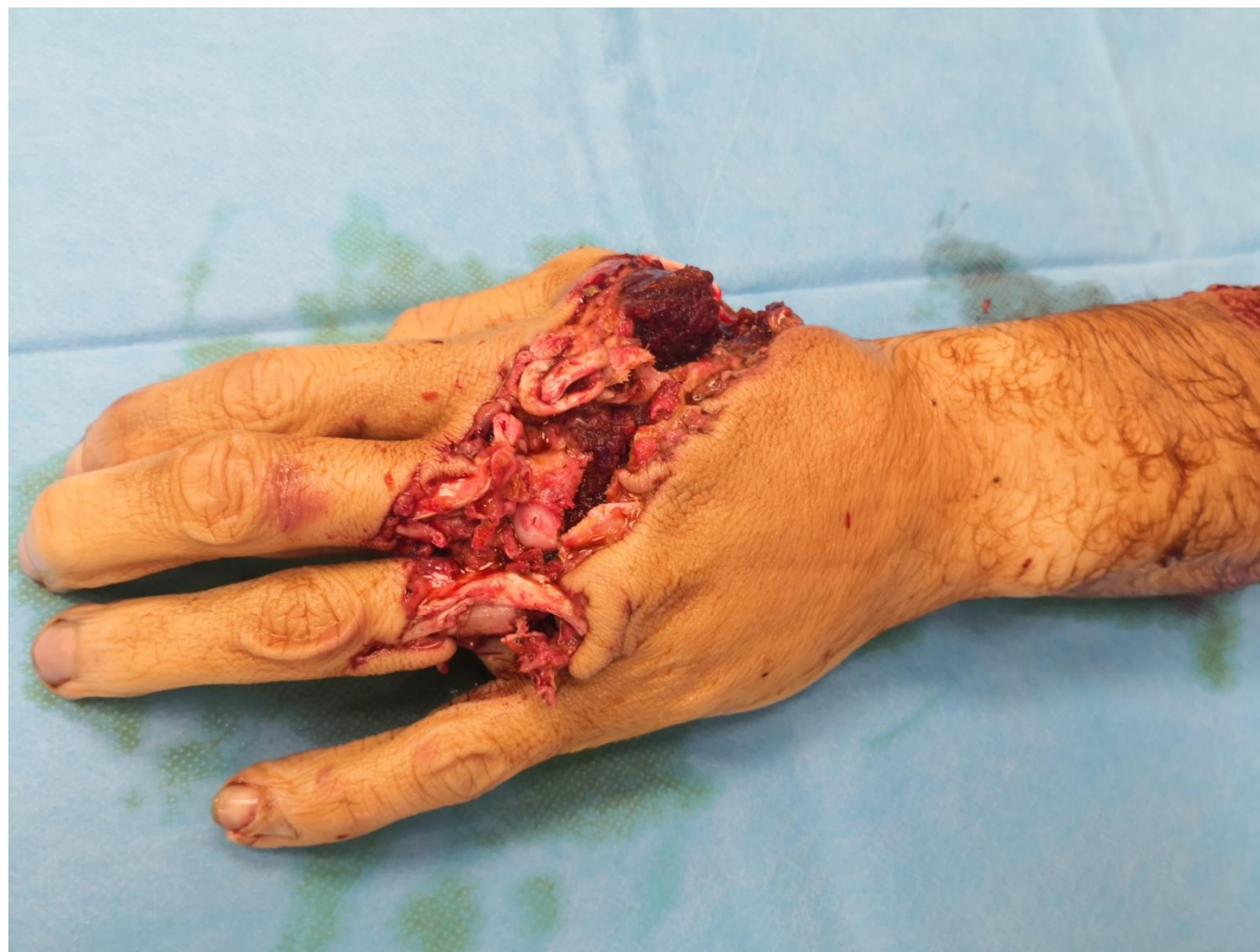

FOTO PŘI PŘÍJMU 18.9.2023

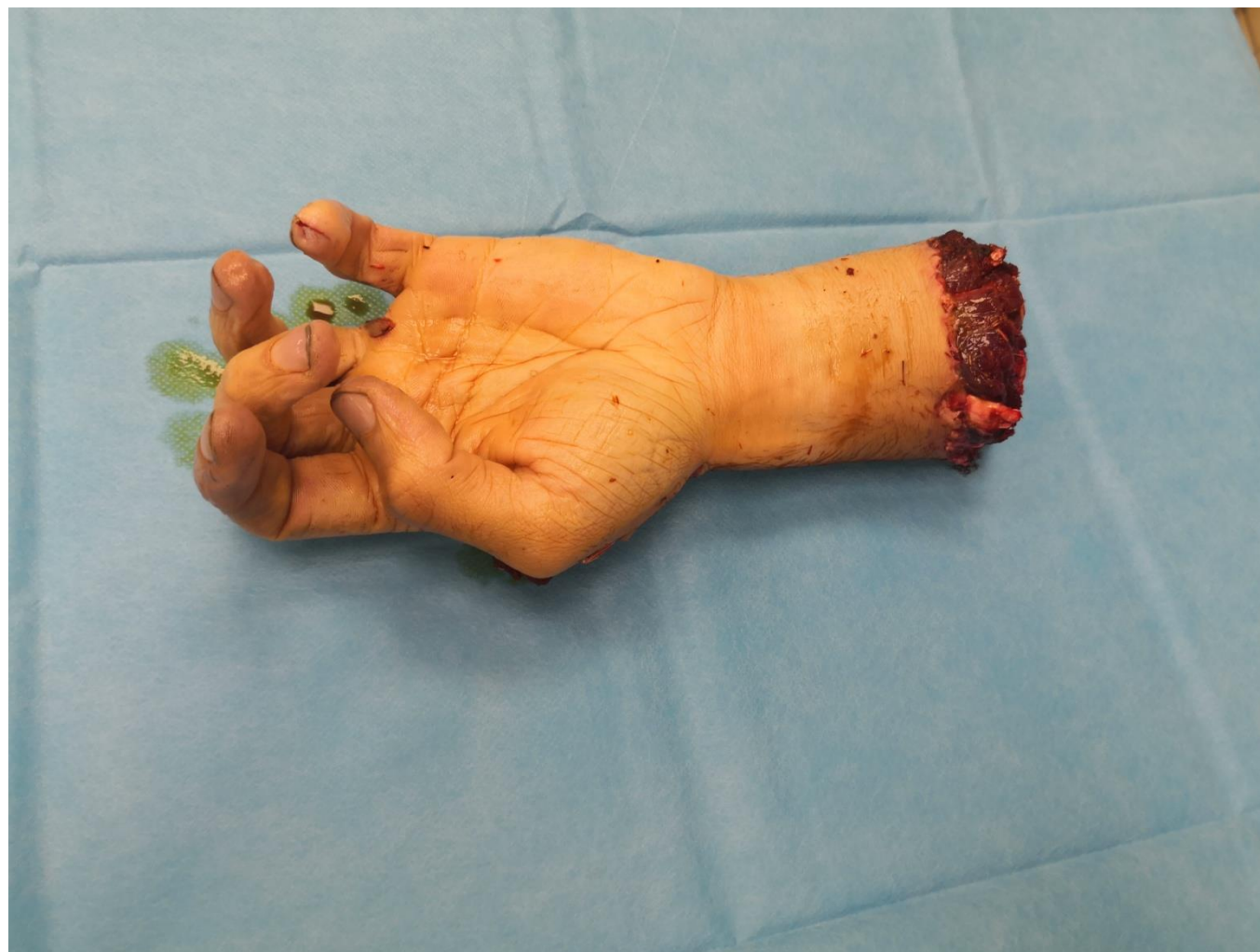

FOTO PO OPERAČNÍM ZÁKROKU 19.9.2023

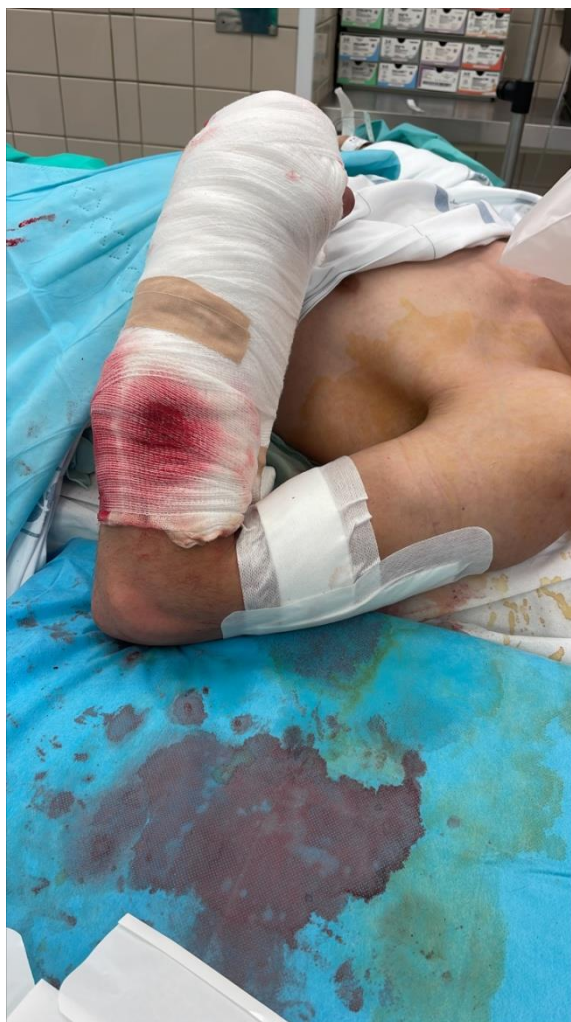

FOTO 4.10.2023

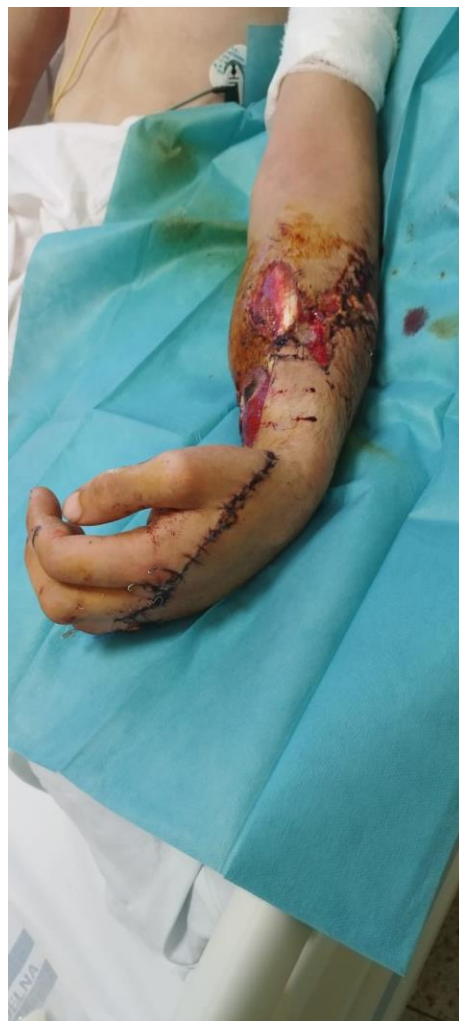

FOTO 4.10.2023

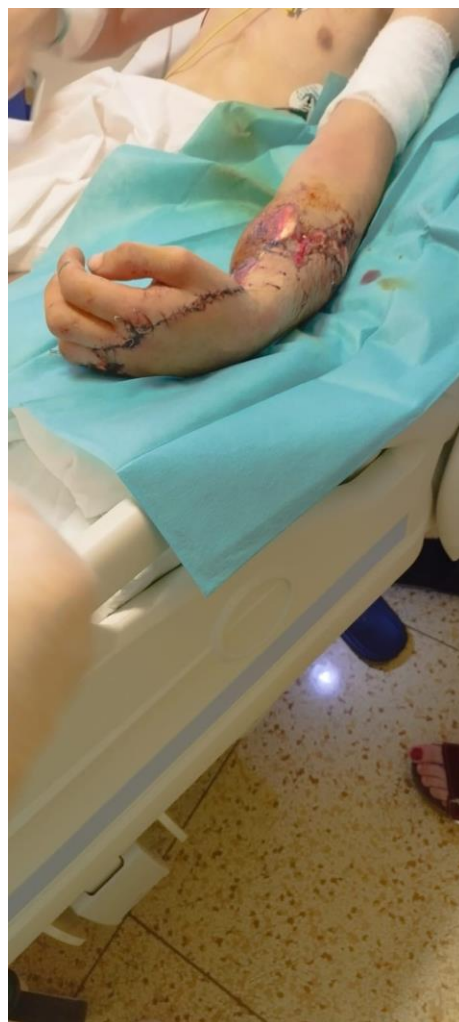

FOTO 13.5.2024

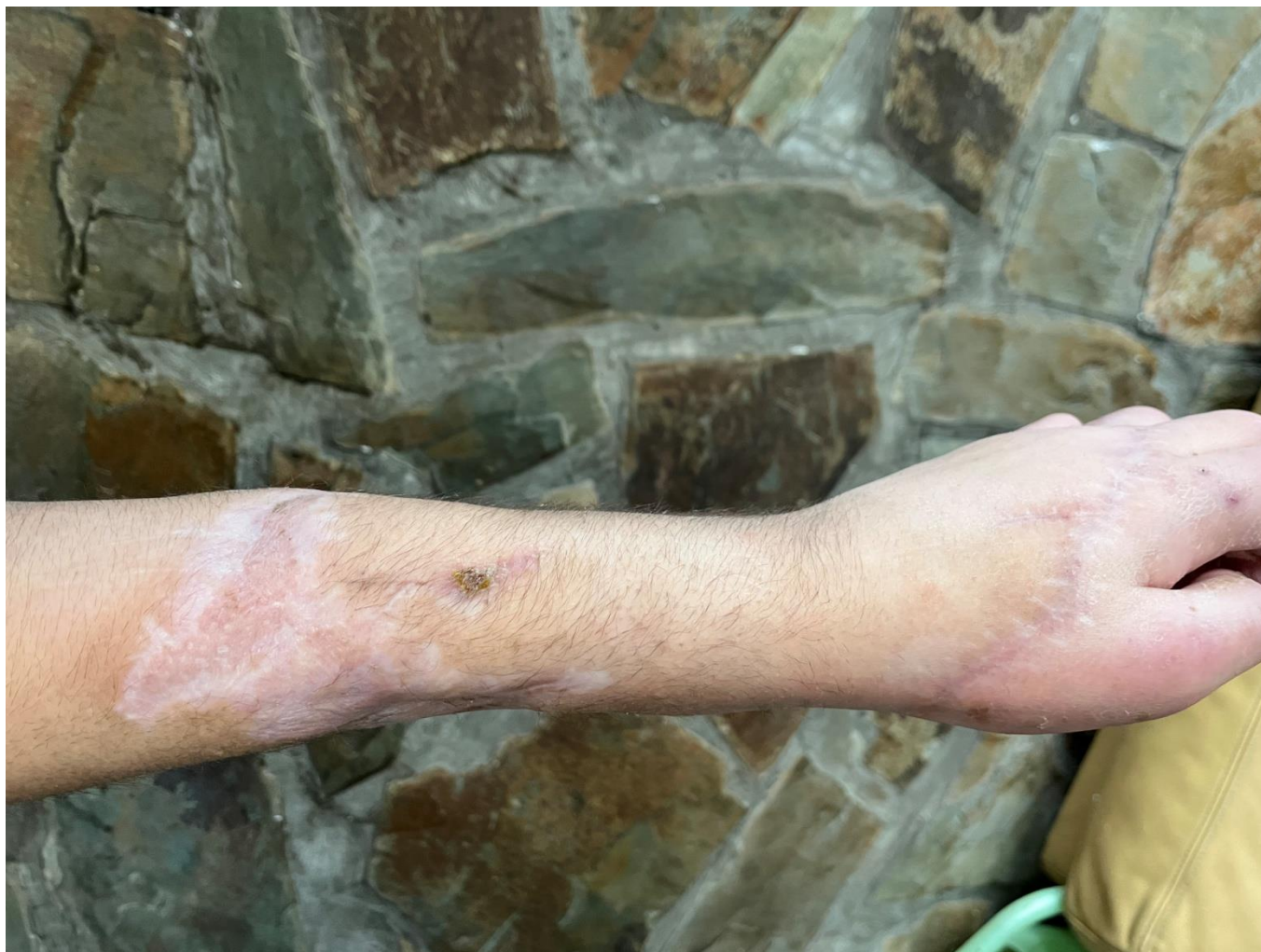

FOTO 13.5.2024

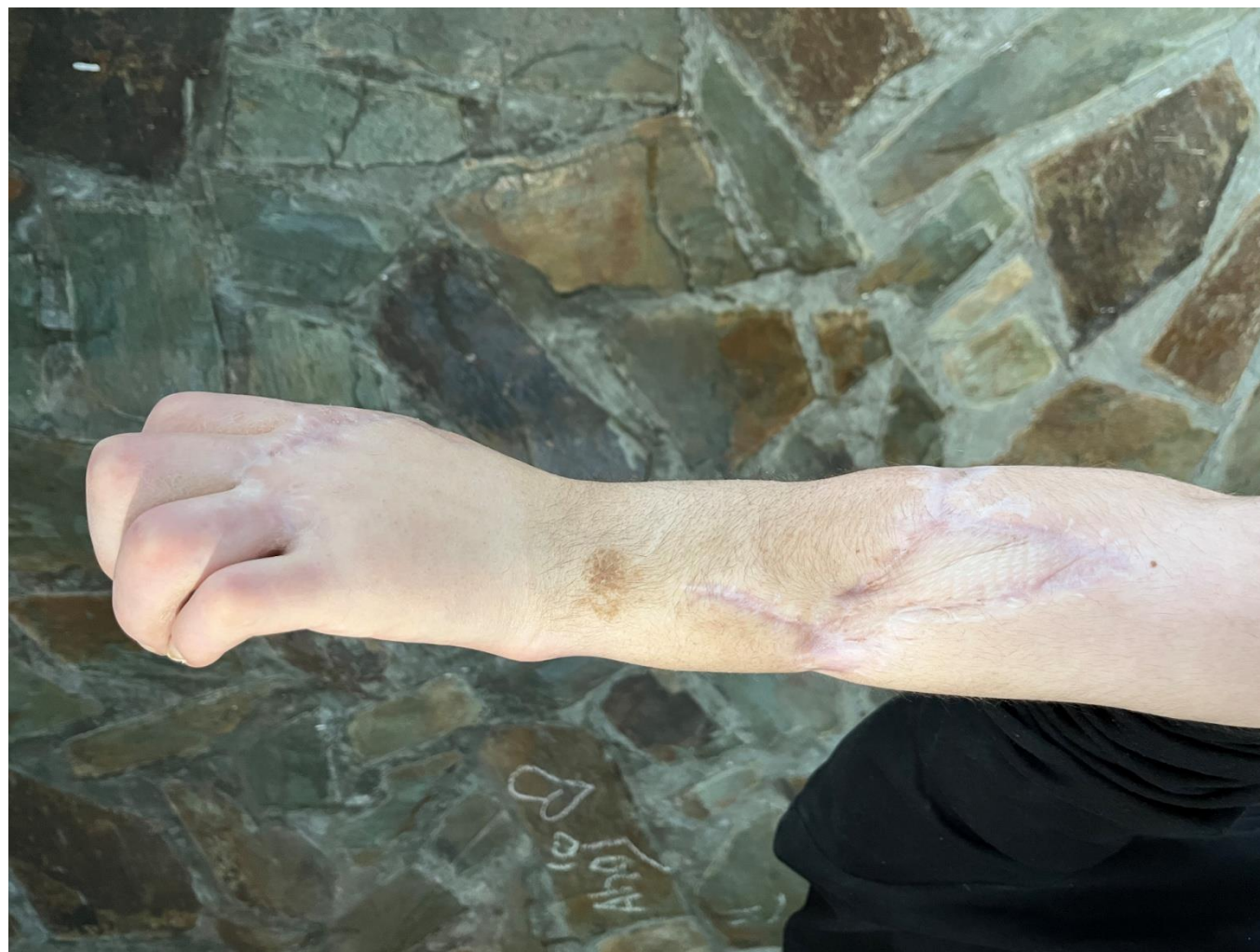

FOTO 13.5.2024

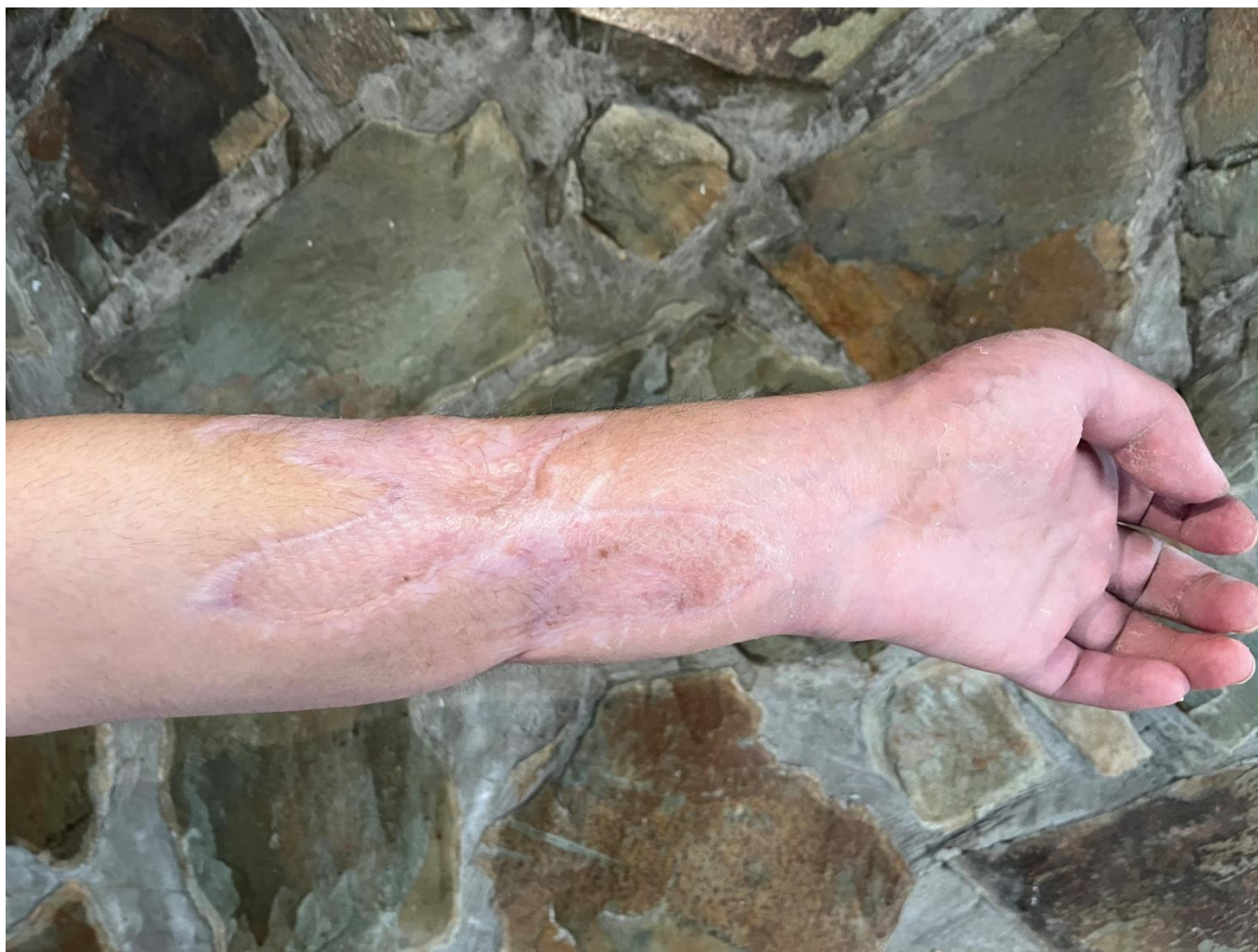
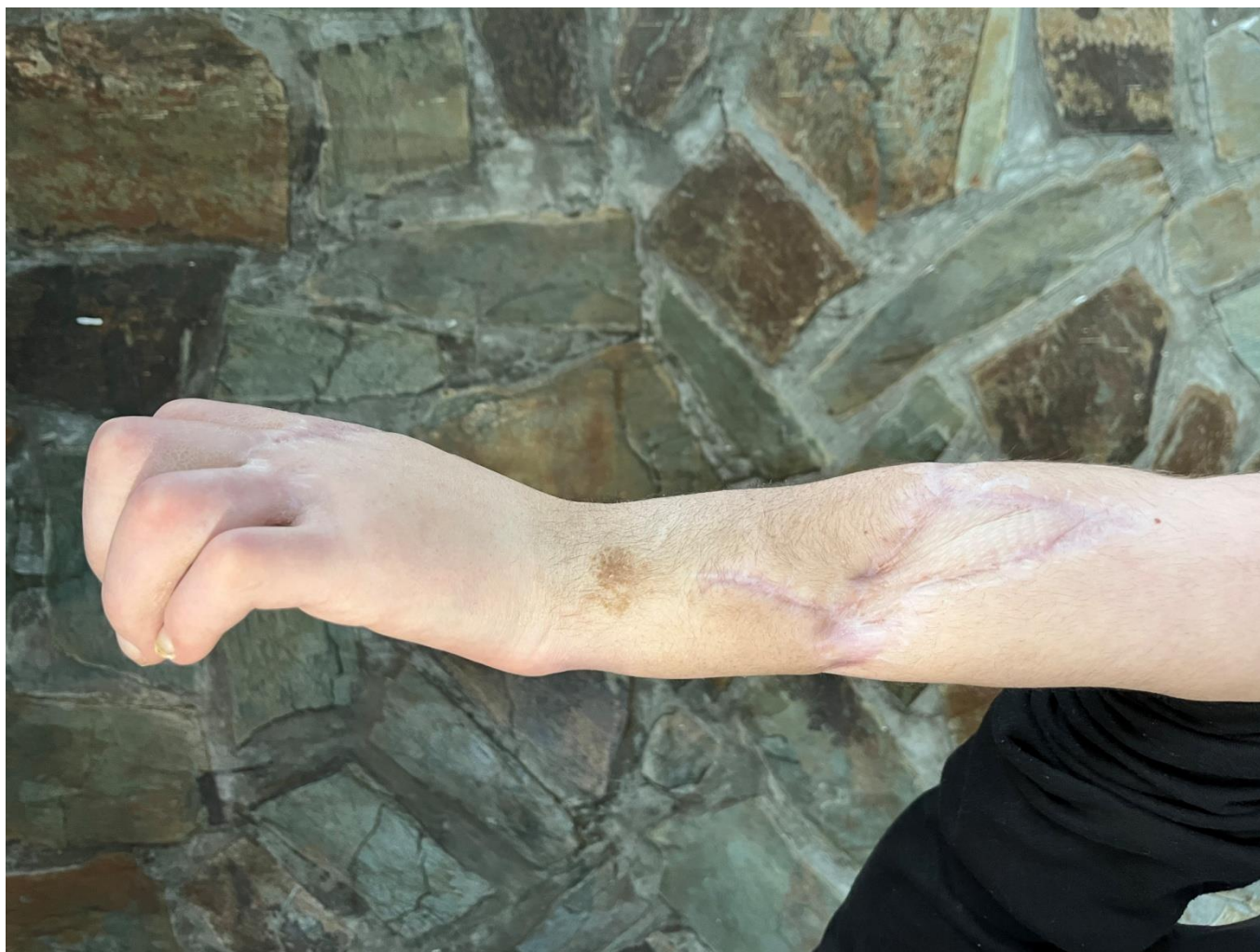
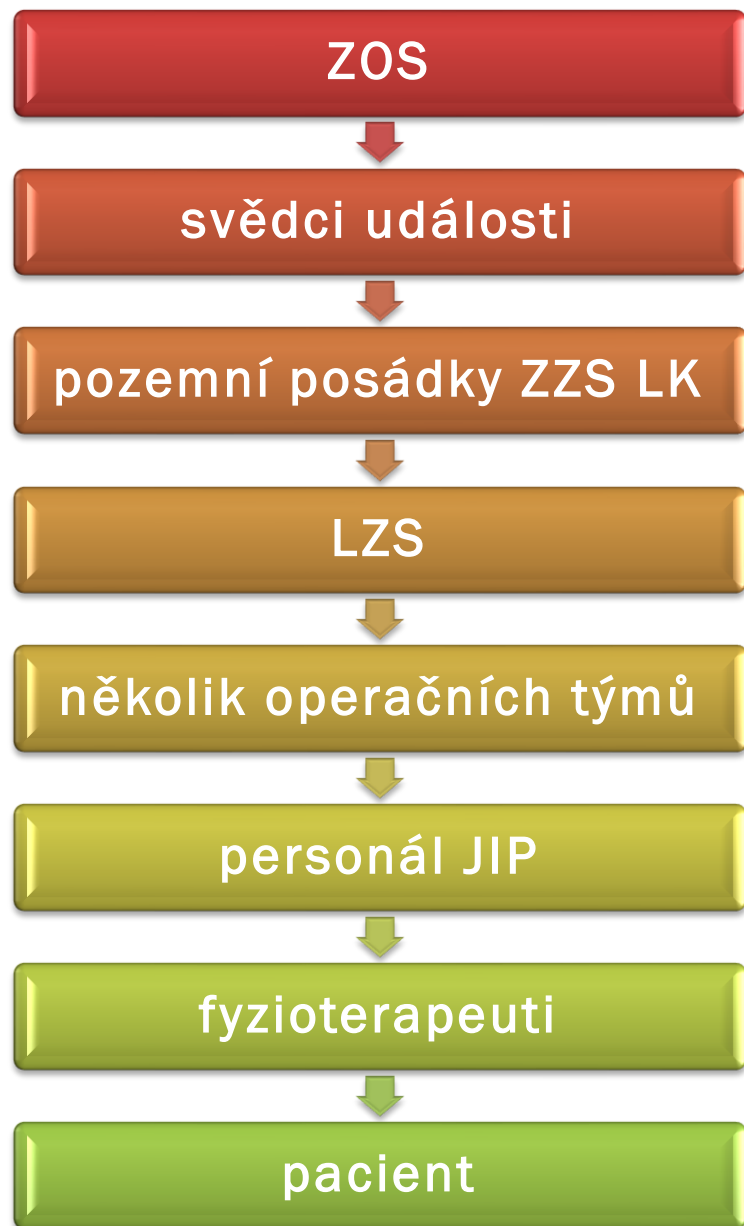FOTO 13.5.2024





CO DĚLAT V PODOBNÉ SITUACI



zástava krvácení



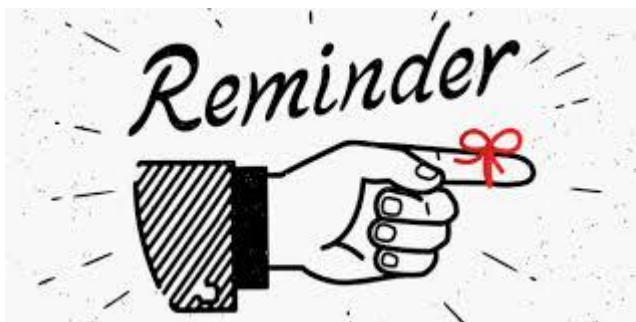„A B C D E“



suché sterilní krytí rány



nepromokavý obal na amputát

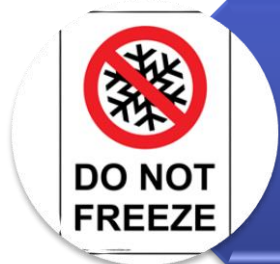

CO DĚLAT V PODOBNÉ SITUACI



chladit amputát + 2 až + 4 °C

COOL



NESMÍ ZMRZNOUT!



rovnou na replantaci



david.matousek@zzslk.cz

petr.mokrejs@zzslk.cz

DĚKUJEME ZA POZORNOST

